



PERSPECTIVAS DE LOS CONOCIMIENTOS CLÍNICOS

DERMATOSIS NEOPLÁSICA

LINFOMA EPITELIOTROPO CUTÁNEO CANINO DE CELULAS T

Perspectivas de los conocimientos clínicos creado por Cheryl A. London, Doctora en Medicina Veterinaria, Doctorado, Diplomada por la ACVIM (Oncología)

CONTENIDO

PANORAMA GENERAL : 17.1

¿CÓMO ES? : 17.2

DIAGNÓSTICO DIFERENCIAL : 17.2

BIBLIOTECA DE IMÁGENES SOBRE LA PATOLOGÍA : 17.3

¿CÓMO SE DIAGNOSTICA? : 17.4

¿CÓMO SE TRATA? : 17.4

COMENTARIOS : 17.5

REFERENCIAS : 17.5

PANORAMA GENERAL

- El linfoma epiteliotropo cutáneo de células T (LCCT) es un neoplasma poco común que incluye células T malignas que invaden la piel.
- El LCCT se diferencia del linfoma no epiteliotropo y del linfoma dérmico principalmente en la ubicación de las células T malignas: exhiben un tropismo específico en la epidermis y estructuras anexas.
- El LCCT se divide en tres subtipos: micosis fungoide (MF), reticulosis pagetoide (RP), y el síndrome de Sézary (SS).
- En perros, el LCCT generalmente es una enfermedad de células CD8+ T, contrario al caso de los humanos, donde predominan las células maduras CD4+ T; en el LCCT canino las células malignas exhiben altos niveles de CCR4 e ICAM, pero bajos niveles de CD45.

- Si bien la etiología del LCCT es desconocida, la enfermedad inflamatoria crónica de la piel se ha visto involucrada en su desarrollo; en un estudio se observó que las probabilidades de tener LCCT fueron 12 veces mayores en perros con dermatitis atópica que en perros sin dicha afección.

¿CÓMO ES?

- A pesar de que el LCCT, por lo general, afecta la piel del tronco y las extremidades, también pueden verse afectadas las uniones mucocutáneas y/o la mucosa oral (Figuras 1 y 2).
- La presentación clínica del LCCT es extremadamente diversa y puede imitar varias afecciones dermatológicas. Muchas veces se lo confunde con atopía o pioderma, lo que retrasa el diagnóstico.
- Lesiones más comunes: eritema (Figura 3), placas, descamación (Figura 4a, 4b, 4c), nódulos, erosión/ulceración, formación de costras, prurito, y con menor frecuencia, pápulas.
- La historia clínica de cada paciente también puede ser bastante variable, con algunos perros que muestran signos de la enfermedad 1-2 años antes de recibir el diagnóstico definitivo.
- MF es la forma más común de LCCT, y la enfermedad se limita a las zonas cutáneas/mucocutáneas/orales sin propagación sistémica; PR parece similar pero es más probable que afecte las almohadillas de las patas (Figura 5)
- SS es una forma poco frecuente de LCCT relacionada con la presencia de células T neoplásicas en los ganglios linfáticos, que genera linfadenopatía y células T neoplásicas circulantes en la sangre periférica, que se presentan como leucemia. Esta forma debe diferenciarse de la leucemia linfocítica, que produce un efecto secundario en la piel. Las lesiones cutáneas son muy similares a las que se detectan con MF.

DIAGNÓSTICO DIFERENCIAL

- Al principio de la enfermedad, el LCCT tiende a recibir un diagnóstico erróneo dado que se asemeja bastante a las siguientes lesiones en su presentación clínica:
 - Pioderma superficial
 - Dermatitis atópica
 - Demodicosis
 - Enfermedades inmunomediadas de la piel (pénfigo, lupus)
 - Linfocitosis cutánea
 - Infección fúngica o por levaduras
 - Trastornos de la queratinización (ictiosis, dermatosis sensible al zinc, dermatosis sensible a la vitamina A)

BIBLIOTECA DE IMÁGENES SOBRE LA PATOLOGÍA : LCCT

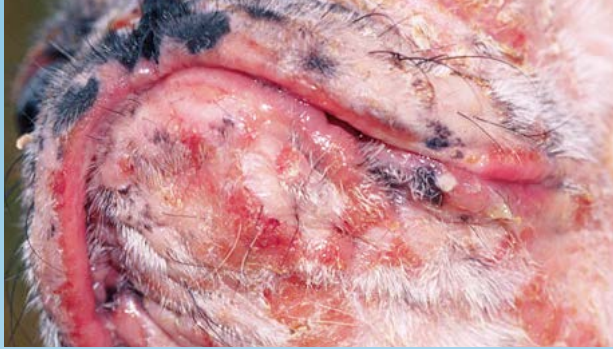

Figura 1. LCCT en el mentón y el hocico.

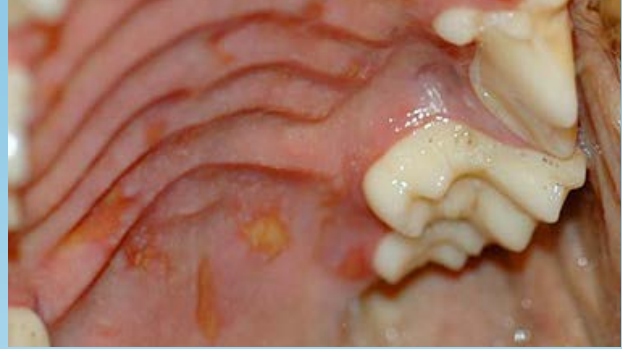

Figura 2. Lesiones del LCCT en el paladar duro.

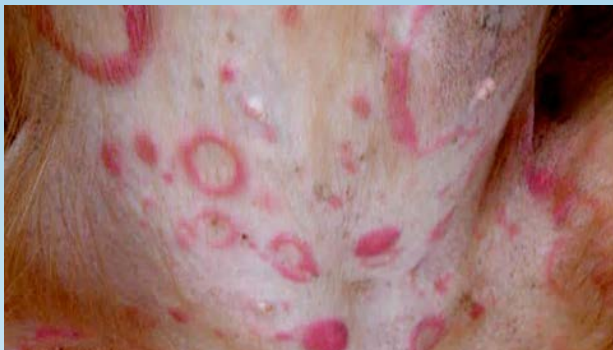

Figura 3. Lesiones del LCCT en el abdomen ventral.

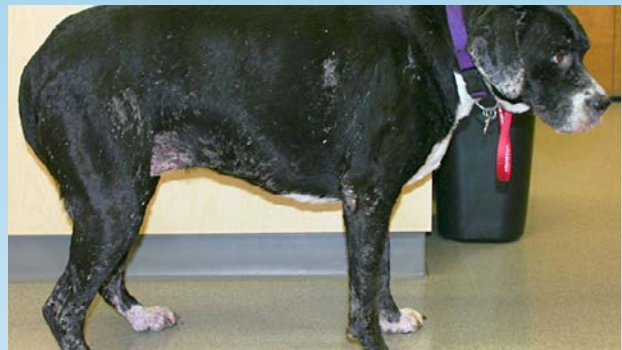

Figura 4a. Lesiones del LCCT en un bóxer.
(Cortesía: Candace Sousa)

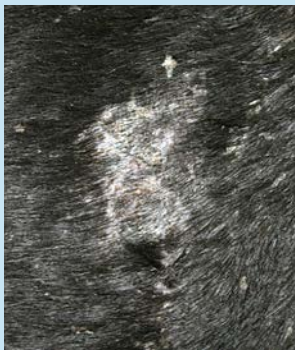


Figura 4b. Primer plano de escamas y costras en el tórax del perro de la Fig. 4a.
(Cortesía: Candace Sousa)

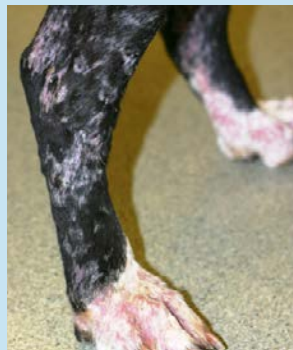

Figura 4c. Primer plano de escamas en las patas traseras del perro de la Fig. 4a. (Cortesía: Candace Sousa)

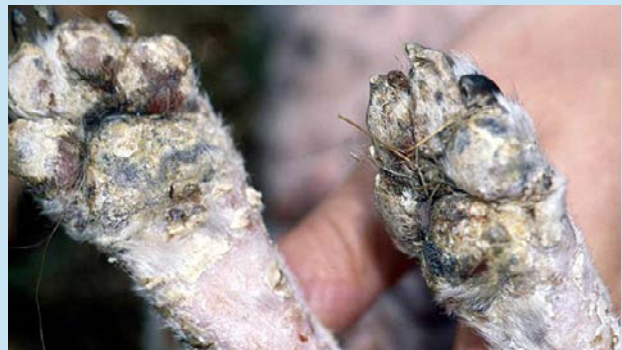

Figura 5. Lesiones del LCCT que provocan la formación de costras y descamación en las almohadillas, lo que genera pioderma secundario.

¿CÓMO SE DIAGNOSTICA?

- La evaluación citológica de las improntas de las placas dérmicas o de las lesiones abiertas puede revelar la presencia de una población de células redondas parecidas a los linfocitos neoplásicos.
- Se requiere la biopsia y evaluación histopatológica de las lesiones para elaborar un diagnóstico definitivo y para demostrar la presencia de epiteliotropismo.
- El LCCT se caracteriza por la infiltración cutánea de linfocitos neoplásicos de diferentes tamaños que, por lo general, tienen un núcleo indentado o un contorno nuclear irregular. A diferencia de los procesos inflamatorios, no hay destrucción de los anexos, a pesar de que se puede observar obliteración progresiva. Se puede observar una serie de cambios secundarios, como hiperqueratosis, espongirosis, apoptosis, acantosis o melanoses. La dermis, pese a la presencia de un infiltrado linfocitario grave, no presenta fibrosis ni neoangiogénesis que puede acompañar a la dermatitis linfocítica crónica.
- En los casos en que sea difícil llegar a un diagnóstico definitivo en base a la evaluación histopatológica, se puede realizar PCR para detectar reordenamiento del receptor antigénico (RRA) utilizando cebadores para los RCT de cadena gamma; aproximadamente el 80% de los LCCT consistirá en linfocitos T con expansión clonal expresando TCRgd.
- Se deben realizar análisis de sangre para diferenciar el LCCT de la leucemia linfocítica crónica con infiltración dérmica, así como también antes de iniciar la quimioterapia.
- En caso de observarse un agrandamiento de las glándulas linfáticas, se recomienda citología y/o histopatología por aspiración con aguja fina para determinar la presencia del síndrome de Sézary.

VIDEOS DE TÉCNICAS DE DIAGNÓSTICO: ExcelenciaEnDermatologia.com → [Biblioteca Educativa](#) → [Videos](#)

SECCIONES DE TÉCNICAS DE DIAGNÓSTICO: ExcelenciaEnDermatologia.com → [Técnicas de diagnóstico](#)

¿CÓMO SE TRATA?

- El LCCT es una enfermedad con pronóstico reservado; la supervivencia varía entre 2 meses y 2 años.
- Para las lesiones solitarias, se puede considerar la extirpación quirúrgica y/o la radioterapia localizada; sin embargo, estos procedimientos deben ser complementarios a un tratamiento sistémico debido al avance típico de la enfermedad.
- Para la etapa inicial de MF es frecuente el uso de terapia fotodinámica en humanos; este tratamiento sólo se evaluó en unos pocos casos en perros y requiere que se rasure el pelaje del animal.
- Se pueden utilizar terapias tópicas para las lesiones localizadas, a pesar de que su uso es limitado debido a la posible exposición del dueño del animal a los efectos de las drogas, enfermedad en una fase avanzada, efectos secundarios localizados o sistémicos de ciertas drogas, y la duración limitada de la acción luego de la aplicación tópica. Entre las opciones se encuentran los corticosteroides tópicos, la mecloretamina y la carmustina (agentes de alquilación de uso en quimioterapia), los retinoides y el imiquimod (inmunomodulador de la familia de las imidazoquinolinas).

- Las terapias sistémicas probadas en perros con LCCT incluyen los retinoides (etretinato e isotretinoína), el ácido linoleico (proveniente del aceite de cártamo), la ciclosporina, y el interferón alfa; todos los tratamientos han demostrado algún grado de actividad, sin embargo, no se sabe si son verdaderamente efectivos debido al escaso número de casos analizados en estos estudios.
- Recientemente, se evaluaron los efectos de la lomustina (CCNU) en dos estudios retrospectivos grandes realizados en perros con LCCT; la tasa de respuesta general fue de aproximadamente el 80%, con el 26% de los perros que lograron remisión completa. La duración de la respuesta al tratamiento fue de solo 3 meses, a pesar de que esto pueda resultar secundario a la carga significativa de la enfermedad en la presentación y fracaso de tratamientos anteriores.
- Los corticosteroides siempre deben ser incluidos en el plan terapéutico, ya que los linfocitos neoplásicos son sensibles a los corticosteroides y pueden brindar el alivio paliativo de los signos clínicos de la enfermedad.
- Otros agentes quimioterapéuticos sistémicos para tener en cuenta en caso de que fallen otros tratamientos son: la L-asparaginasa, la dacarbacina, y la doxorubicina liposomal pegilada.

COMENTARIOS

- Muchos casos de LCCT primero reciben un diagnóstico erróneo ya que se lo confunde con otras enfermedades crónicas de la piel y, como consecuencia, se retrasa el inicio del tratamiento adecuado para la enfermedad, lo que hace que avancen los signos clínicos y haya un deterioro en la calidad de vida del animal.
- Las terapias con lomustina han demostrado tener una actividad significativa contra el LCCT y quizás deban incluirse como parte del plan de tratamiento para esta enfermedad.

REFERENCIAS

- Fontaine J, Heimann M, Day MJ. Canine cutaneous epitheliotropic T-cell lymphoma: a review of 30 cases. *Vet Dermatol.* 2010 Jun;21(3):267-75.
- Affolter VK, Gross TL, Moore PF. Indolent cutaneous T-cell lymphoma presenting as cutaneous lymphocytosis in dogs. *Vet Dermatol.* 2009 Oct;20(5-6):577-85.
- Moore PF, Affolter VK, Graham PS, Hirt B. Canine epitheliotropic cutaneous T-cell lymphoma: an investigation of T-cell receptor immunophenotype, lesion topography and molecular clonality. *Vet Dermatol.* 2009 Oct;20(5-6):569-76.
- Fontaine J, Bovens C, Bettenay S, Mueller RS. Canine cutaneous epitheliotropic T-cell lymphoma: a review. *Vet Comp Oncol.* 2009 Mar;7(1):1-14.
- Risbon RE, de Lorimier LP, Skorupski K, Burgess KE, Bergman PJ, Carreras J, Hahn K, Leblanc A, Turek M, Impellizeri J, Fred R 3rd, Wojcieszyn JW, Drobatz K, Clifford CA. Response of canine cutaneous epitheliotropic lymphoma to lomustine (CCNU): a retrospective study of 46 cases (1999-2004). *J Vet Intern Med.* 2006 Nov-Dec;20(6):1389-97.

- Williams LE, Rassnick KM, Power HT, Lana SE, Morrison-Collister KE, Hansen K, Johnson JL. CCNU in the treatment of canine epitheliotropic lymphoma. *J Vet Intern Med.* 2006 Jan-Feb;20(1):136-43.
- de Lorimier LP. Updates on the management of canine epitheliotropic cutaneous T-cell lymphoma. *Vet Clin North Am Small Anim Pract.* 2006 Jan;36(1):213-28.