

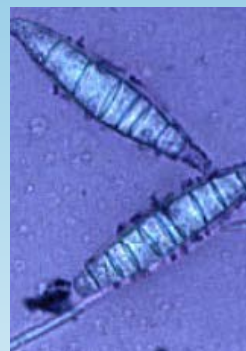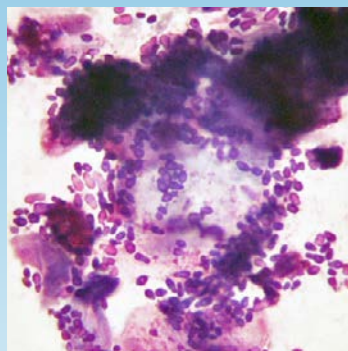

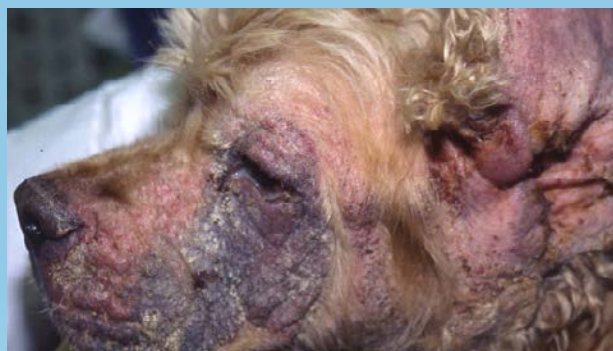
EXCELENCIA EN
DERMATOLOGÍA

zoetis™

EXCELENCIA EN DERMATOLOGIA.COM

PERSEPECTIVAS DE LOS CONOCIMIENTOS CLÍNICOS





PERSPECTIVAS DE LOS CONOCIMIENTOS CLÍNICOS

CONTENIDO

ANATOMÍA Y FISIOLOGÍA DE LA PIEL : 1.1

GRANULOMA ACRAL POR LAMIDO : 2.1

DERMATOSIS ALÉRGICA

DERMATITIS ATÓPICA - CANINA : 3.1

DERMATITIS ALÉRGICA POR PULGA (DAPP) : 4.1

DERMATITIS ALÉRGICA POR EL ALIMENTO : 5.1

ENFERMEDADES BACTERIANAS DE LA PIEL

PIODERMA BACTERIANO PROFUNDO : 6.1

PIODERMA ESTAFILOCÓCICO SUPERFICIAL : 7.1

DERMATOSIS CONGÉNITA Y HEREDITARIA

ADENITIS SEBÁCEA : 8.1

DERMATOSIS ENDÓCRINA Y METABÓLICA

HIPERADRENOCORTICISMO - CANINO : 9.1

HIPOTIROIDISMO - CANINO : 10.1

COMPLEJO GRANULOMA

EOSINOFÍLICO FELINO : 11.1

DERMATOSIS POR HONGOS Y LEVADURAS

DERMATOFITOSIS : 12.1

DERMATITIS POR *MALASSEZIA* : 13.1

DERMATOSIS INMUNOMEDIADA

LUPUS ERITEMATOSO : 14.1

PÉNFIGO FOLIÁCEO : 15.1

ONICODISTROFIA LUPOIDE : 16.1

DERMATOSIS NEOPLÁSICA

LINFOMA EPITELIOTROPO

CUTÁNEO CANINO DE CELULAS T : 17.1

MASTOCITOMAS CANINOS : 18.1

OTITIS EXTERNA : 19.1

DERMATOSIS PARASITARIA

DEMODICOSIS - CANINA : 20.1

DEMODICOSIS - FELINA : 21.1

SARNA SARCÓPTICA (SARNA CANINA) : 22.1

INFORMACIÓN GENERAL

Encuentre las respuestas a las preguntas más comunes. Esta guía posee fotos de alta calidad y sinopsis breves y bien escritas para abarcar la enorme cantidad de información sobre las enfermedades de la piel. Los mejores especialistas proporcionan una cobertura completa y actualizada de los trastornos específicos en la piel, empleando fotos e impresiones de apoyo.

La jefa de redacción para las Perspectivas de los Conocimientos Clínicos: Karen Campbell, Doctora en Medicina Veterinaria, con Maestría en Ciencias, Diplomada en el Colegio Americano de Medicina Interna Veterinaria, Diplomada por el Colegio Americano de Dermatología Veterinaria- Profesora y Jefa de Sección, Especialidad en Medicina, de la Universidad de Illinois en Urbana-Champaign, Illinois, EE.UU.



PERSPECTIVAS DE LOS CONOCIMIENTOS CLÍNICOS

ANATOMÍA Y FISIOLOGÍA DE LA PIEL

CONTENIDO

FUNCIONES DE LA PIEL : 1.1

CAPAS DE LA PIEL : 1.2

ILUSTRACIONES DE PIEL : 1.2

CARACTERÍSTICAS PROTECTORAS DE LA PIEL : 1.3

LA EPIDERMIS : 1.3

PELO : 1.4

LÍPIDOS EPIDÉRMICOS : 1.4

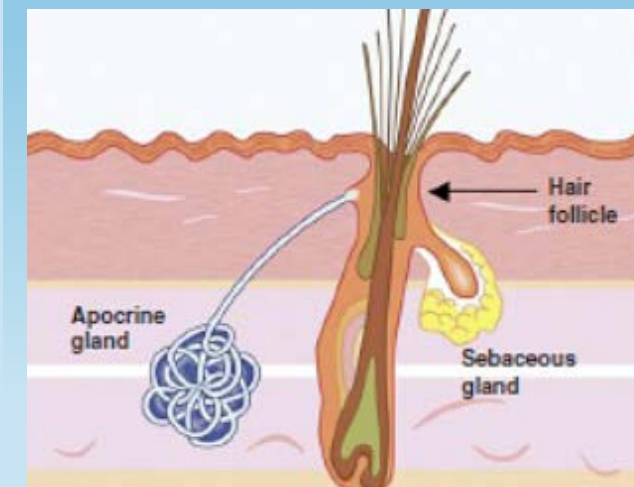
SENSACIÓN DE LA PIEL : 1.4

FUNCIONES DE LA PIEL

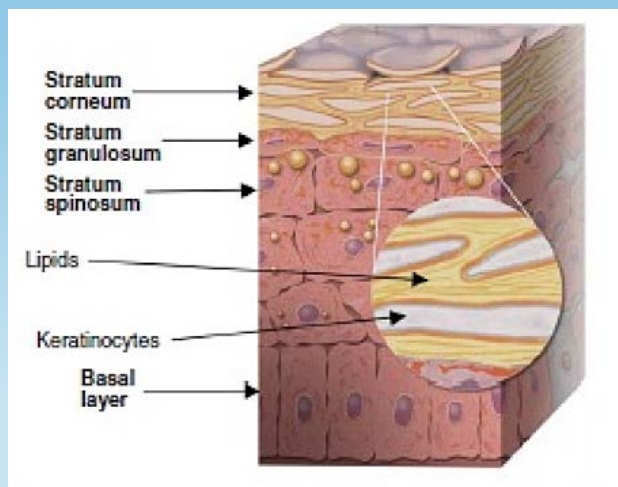
La piel es el órgano más grande del cuerpo y es vital para la supervivencia del animal. La piel cumple varias funciones, entre ellas:

- Barrera protectora
- Protección física antimicrobiana
- Flexibilidad para el movimiento
- Regulación de temperatura
- Percepción sensorial
- Producción de vitamina D
- Almacenamiento
- Secreción
- Excreción
- Inmunorregulación
- Protección
- Pigmentación
- Indicador de salud

ILUSTRACIONES DE PIEL



Corte transversal de piel de un gato y de un perro



Capas de la piel

CAPAS DE LA PIEL

La piel está compuesta por distintas capas: epidermis, dermis e hipodermis (tejido subcutáneo).

EPIDERMIS

La epidermis consiste de múltiples capas llamadas estratos, estos varían su grosor dependiendo de dónde se encuentren en el cuerpo.

DERMIS

La dermis o capa media de la piel brinda fuerza y elasticidad. Está compuesta por fibras de colágeno, glándulas sudoríparas, glándulas sebáceas, músculos erectores de pelo, folículos pilosos y sustancia fundamental. La sustancia fundamental está compuesta por glicosaminoglicanos y proteoglicanos que funcionan para retener el agua, restituir la homeostasis y respaldar a otras estructuras. En la dermis se encuentran varios tipos de células: fibroblastos, que son células inmaduras que ayudan a formar el colágeno; mastocitos, que liberan histamina, heparina y otros mediadores inflamatorios en respuesta a una lesión o estimulación alérgica; histiocitos que pueden fagocitar (tragar) las bacterias y dendrocitos dérmicos que son células que procesan antígenos.

HIPODERMIS

La hipodermis (capa subcutánea) es la capa más profunda de la piel. Está principalmente compuesta por tejido adiposo (grasa), que funciona como aislante, relleno y como lugar de almacenamiento para la reserva de energía. La hipodermis también contiene sangre, vasos linfáticos y nervios.

CARACTERÍSTICAS PROTECTORAS DE LA PIEL

LA PIEL PROTEGE AL CUERPO MEDIANTE 3 MECANISMOS:

- La estructura física de la piel, principalmente el pelo y la superficie queratinizada, sirven como una barrera exterior. Estos protegen el cuerpo contra la pérdida de agua, electrolitos y otros componentes. El cambio de piel o desprendimiento de las células superficiales y del pelo ayudan a regular la cantidad de microorganismos y partículas en la superficie de la piel.
- Las secreciones producidas por las glándulas sebáceas y apócrinas en la piel, sebo y transpiración respectivamente, son el segundo componente protector. Estos productos incluyen péptidos antimicrobianos, inmunoglobulinas, interferones, lípidos, sales y ácidos orgánicos que tienen propiedades antibacterianas y antifúngicas. (Ver Figura 1.1)
- La flora bacteriana normal protege al cuerpo contra la invasión de bacterias patógenas al ocupar los nichos microbianos y produciendo sustancias que inhiben el crecimiento de otros organismos.

LA EPIDERMIS

La epidermis está compuesta de 4-5 capas, y el estrato córneo es la capa exterior. Los queratinocitos constituyen el 85-90% de las células epidérmicas y sintetizan la queratina (una proteína insoluble y el principal componente de la piel, pelo y uñas). Durante varias etapas de su desarrollo, los queratinocitos reciben el nombre de células basales, células espinosas, células granulares, células claras y células cornificadas. Otras células que se encuentran dentro de la epidermis son los melanocitos (~5%), células de Langerhans (~5%) y células de Merkel (~2%).

DESDE EL INTERIOR HACIA EL EXTERIOR, SON 5 LAS CAPAS DE LA EPIDERMIS:

ESTRATO BASAL (CAPA BASAL)

Una fila de células sobre la membrana basal que separa la epidermis de la dermis. Dos tipos de células de la capa basal; queratinocitos y melanocitos. Los queratinocitos se reproducen continuamente y son empujados hacia arriba donde se eliminan como células muertas en el estrato córneo (capa callosa). Los melanocitos son regulados por hormonas y genes y también son estimulados por la luz del sol o la irritación para producir melanina, que le da el color a la piel.

ESTRATO ESPINOSO (CAPA DE CÉLULAS ESPINOSAS)

Esta capa contiene queratinocitos generados de la capa basal y células Langerhans, que son células presentadoras de antígenos que funcionan como vigilancia inmunitaria. Los queratinocitos en el estrato espinoso sintetizan lípidos que serán extrudidos en espacios intracelulares cuando las células alcancen el estrato granuloso.

ESTRATO GRANULOSO (CAPA GRANULAR)

Esta capa está formada por queratinocitos nucleados aplastados que sintetizan filagrina y filamentos de queratina.

ESTRATO TRANSLÚCIDO (CAPA CLARA)

Esta capa compacta, formada por queratinocitos muertos no nucleados, se encuentra solo en las almohadillas plantares de los perros y gatos aunque no se muestra en el diagrama.

ESTRATO CÓRNEO (CAPA CALLOSA)

Una delgada capa exterior de tejido completamente queratinizada integrada en una matriz lipídica, la capa callosa está constantemente descamándose. Forma una barrera fuerte, flexible y con la capa granular ayuda a evitar la pérdida de humedad del cuerpo y la penetración de sustancias extrañas o microorganismos en el cuerpo.

PELO

El pelo funciona como una barrera física para proteger de un traumatismo y la radiación UV. También es importante como termorregulador y para la percepción sensorial. Los perros y los gatos tienen folículos pilosos compuestos con grupos de pelos primarios rodeados por grupos de pelos secundarios más pequeños. Los folículos pilosos tienen ciclos de actividad denominados anágeno (crecimiento), catágeno (regresión), telógeno (reposo) y exógeno (desprendimiento). El ciclo del pelo se regula por factores genéticos, hormonas, neutropenias, fotoperiodo, temperatura, nutrición, citocinas y factores intrínsecos.

LÍPIDOS EPIDÉRMICOS

Los lípidos epidérmicos tienen funciones importantes en la piel. Los lípidos son parte de la función de barrera, la cohesión y descamación de corneocitos y en la regulación de la proliferación y diferenciación epidérmica. Los lípidos de la superficie de la piel de los perros están compuestos de colesterol, ésteres de colesterol, ceras diester, ácidos grasos libres y ceramidas. Las ceramidas son muy importantes en la función de barrera.

SENSACIÓN DE LA PIEL

La piel es el órgano sensorial más grande. Los termorreceptores incluyen unidades de frío y calor. Los mecanorreceptores se estimulan por tacto, presión, vibración o movimiento piloso. Los nociceptores responden a irritantes y tienen relación con la hiperalgesia y el prurito. El prurito o la picazón es una sensación molesta que provoca el deseo de rascarse. Es el síntoma más común en la dermatología veterinaria. Los mediadores del prurito comprenden la acetilcolina, péptido relacionado con el gen de la calcitonina, hormona liberadora de corticotropina, endocannabinoides, endotelinas, endovaniloides, histamina, interleucinas (IL)-2, IL-31, calcitreínas, proteasas, cininas, leucotrienos, neuroquinina A, factor de crecimiento del nervio, tromboxano A2, triptasa, péptido intestinal vasoactivo y otros. Los factores centrales como la ansiedad o aburrimiento y las sensaciones cutáneas como el dolor, tacto, calor o frío pueden magnificar o reducir la sensación del prurito.



PERSPECTIVAS DE LOS CONOCIMIENTOS CLÍNICOS

GRANULOMA ACRAL POR LAMIDO

Perspectivas de los conocimientos clínicos creado por Andrew Lowe, Doctor en Medicina Veterinaria, Maestría en ciencias, Diplomado por el ACVD

CONTENTS

AT A GLANCE : 2.1

WHAT DOES IT LOOK LIKE? : 2.1

PATHOLOGIC IMAGE LIBRARY : 2.2

WHAT ELSE LOOKS LIKE THIS? : 2.2

HOW DO I DIAGNOSE IT? : 2.2

HOW DO I TREAT IT? : 2.3

COMMENTS : 2.4

FURTHER READING / REFERENCES : 2.4

PANORAMA GENERAL

- El Granuloma Acral es un engrosamiento auto-inducido y una posible ulceración de la piel a consecuencia del trauma por lamido crónico.
- Existen múltiples etiologías que pueden derivar al lamido
- Resulta poco frecuente en perros, raro en gatos.

¿CÓMO ES?

- Presenta diversos tamaños, engrosamiento, alopecico, eritematoso y placas firmes, usualmente, en la parte distal delmiembro en la zona carpiana/ metacarpiana (61% de los casos) o la tarsal/ metatarsal (*Biblioteca de imagen de la patología - Figura 1*)

BIBLIOTECA DE IMÁGENES SOBRE LA PATOLOGÍA : GRANULOMA ACRAL POR LAMIDO

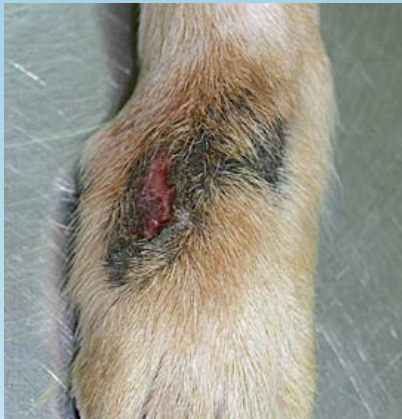

Figura 1. Lesión ulcerada hiperpigmentada en un perro con dermatitis acral por lamido crónica.

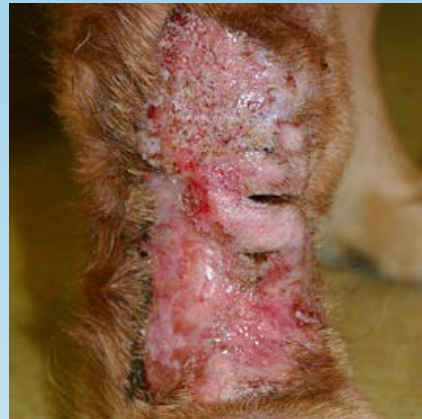

Figura 2. Ulceración extensa asociada con una dermatitis acral por lamido crónica en un perro.

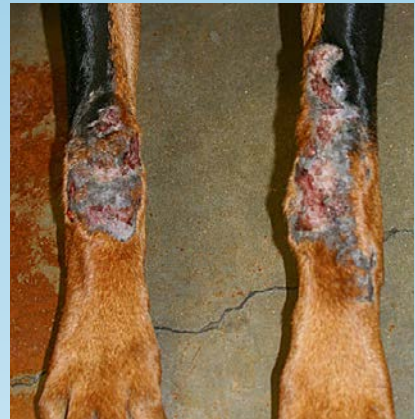

Figura 3. Doberman pinscher con lesiones de dermatitis acral por lamido crónica en ambas patas delanteras.

- Las lesiones son generalmente aisladas.
- En general, las lesiones están centralmente ulceradas y pueden secretar un exudado seroso a purulento. (*Biblioteca de imagen de la patología - Figura 2*)
- Los pacientes pueden continuar lamiéndose de manera obsesiva durante el análisis de la enfermedad si no se reprime el lamido.
- Más común en perros de razas grandes. Las razas predispuestas a esta patología son los Doberman Pinscher (*Biblioteca de imagen de la patología - Figura 3*), Labrador Golden retriever, Weimeraners, Grandanes, Boxer, SetterIrlandeses y Ovejeros Aleman.

¿CUÁL OTRA PATOLOGÍA SE PARECE A ESTA?

- Neoplasia (carcinoma escamosomastocitoma, linfoma cutáneo)
- Pioderma profundo
- Granuloma fúngico
- Lesiones traumáticas

¿CÓMO SE DIAGNOSTICA?

- La apariencia clínica es muy sugestiva
- Raspado de piel para descartar la demodicosis

- Citología superficial para descartar una presencia bacteriana o de hongos.
- Cultivo de tejido profundo para poder seleccionar un antibiótico
- Si es necesario, realizar histopatología para descartar otros diferenciales, en especial micosis profundas o neoplasias.
- Radiografía del miembro afectado para identificar una artropatía subyacente.

VIDEOS DE TÉCNICAS DE DIAGNÓSTICO: ExcelenciaEnDermatologia.com → [Biblioteca Educativa](#) → [Videos](#)

SECCIONES DE TÉCNICAS DE DIAGNÓSTICO: ExcelenciaEnDermatologia.com → [Técnicas de diagnóstico](#)

¿CÓMO SE TRATA?

- La mayoría de las lesiones tiene un componente del pioderma profundo relacionado que requieren una extensa serie de antibióticos para resolverlas.
- Los antibióticos deben seleccionarse según los cultivos de tejido profundo y deben administrarse durante 2 semanas después de resolver el componente infeccioso, que puede durar varios meses.
- Se debe identificar la causa del lamido y prevenirla para evitar lesiones auto-provocadas continuas.
- Los collares isabelinos o vendajes pueden ser útiles para la prevención y así, minimizar las lesiones auto-provocadas continuas en la etapa inicial.
- Los agentes para impedir el lamido como Capsicin crema, Bitter Apple (manzana amarga), HEET y vendas anti-lamido son muy útiles en algunos casos.
- Se observó que en el 50% de los casos, el lamido se debía a causas idiopáticas o de conducta, aunque se deben investigar otros desencadenantes y resolverlos, si es posible.
- Otros desencadenantes potenciales pueden ser alergias (pulgas, alimento, ambiente), demodicosis, neuropatías, artritis, un trauma previo y osteopatía subyacente. El tratamiento y la resolución de estos desencadenantes, si ocurrieran, pueden evitar que se repitan.
- Ante la ausencia de un desencadenante orgánico, se debe buscar un desencadenante psicológico o de estrés, como por ejemplo:
 - largos períodos de encierro y aburrimiento
 - muerte en la familia
 - un nuevo integrante en la familia (bebé, perro, gato, etc.)
 - niños que se hayan mudado del hogar
- El enriquecimiento ambiental y la reducción o eliminación de factores de estrés identificados es beneficioso cuando es posible.
- En algunos casos, es necesario administrar drogas psicoactivas y son especialmente efectivas junto con la modificación de conducta.

- La fluoxetina (1 mg/kg cada 24h) o la clomipramina (1-3 mg/kg cada 24h) son las drogas psicoactivas más efectivas. Existen otras que han sido usadas con éxito:
 - Amitriptilina 1-3 mg/kg VO cada 24 h
 - Hidroxicina 2 mg/kg VO cada 8 h
 - Diazepam 0,2 mg/kg VPO cada 12 h
 - Naltrexona 2 mg/kg VO cada 24 h
 - Hidrocodona 0,25 mg/kg VO cada 8 h
- Se demostró que la combinación de 8 ml de Synotic (acetono de fluocinolona mas dimetil sulfóxido) y 3 ml de Banamine (me glumina de flunixin) aplicada en las lesiones dos veces por día es efectiva en algunos casos.
- Algunos casos refractarios, en particular, pueden beneficiarse con una extracción quirúrgica mediante extirpación, laser o ablación, aunque estos generalmente son un último recurso ya que la respuesta es variable.

COMENTARIOS

- Las lesiones idiopáticas o inducidas por el comportamiento son usualmente solitarias, mientras que los granulomas acrales por lamido inducidos por otros desencadenantes pueden tener otros signos dermatológicos sugestivos de la etiología subyacente.
- Es probable que sea necesario administrar los medicamentos psicoactivos utilizados en tratamientos experimentales durante 4-5 semanas para evaluar la eficacia.
- El pronóstico es reservado.

LECTURA COMPLEMENTARIA/ REFERENCIAS

- Schumaker AK, et al. Microbiological and histopathological features of canine acral lick dermatitis. *Vet Derm.* 19 (2008): 288-298.
- Virga V. Behavioral dermatology. *Vet Clin North Am Small Anim Pract.* 33 (2003): 231-251.
- Pereira JT, et al. Environmental, individual and triggering aspects of dogs presenting with psychogenic acral lick dermatitis. *J Vet Behav.* 5 (2010): 165.



PERSPECTIVAS DE LOS CONOCIMIENTOS CLÍNICOS

DERMATOSIS ALÉRGICA

DERMATITIS ATÓPICA – CANINA

Perspectivas de los conocimientos clínicos creado por la Dra. Candace Sousa, Doctora en Medicina Veterinaria, certificada por el ABVP, Diplomada por el ACVD

CONTENTS

PANORAMA GENERAL : 3.1

BIBLIOTECA DE IMÁGENES SOBRE LA PATOLOGÍA : 3.2

¿CÓMO ES? : 3.2

¿CUÁL OTRA PATOLOGÍA SE PARECE A ESTA? : 3.3

¿CÓMO SE DIAGNOSTICA? : 3.3

¿CÓMO SE TRATA? : 3.3

COMENTARIOS : 3.5

REFERENCIAS : 3.5

PANORAMA GENERAL

- Es una enfermedad alérgica, pruriginosa e inflamatoria de predisposición genética con características clínicas comúnmente asociadas con los anticuerpos IgE dirigidos contra los alérgenos del ambiente.
- El modo de herencia es desconocido y posiblemente poligenético; los factores ambientales pueden ser importantes en el desarrollo de la enfermedad.
- Los defectos en la barrera de la piel cumplen una función importante en la exposición a los alérgenos. Algunos perros con Dermatitis Atópica (DA) han disminuido la expresión de filagrina en los queratinocitos. Otros, han disminuido las cantidades de ceramidas y defectos estructurales en las laminillas lipídicas intracelulares en el estrato córneo.
- La piel absorbe los alérgenos y las células de Langerhans los capturan y los presentan a los linfocitos T 2 colaboradores en la dermis. Esto resulta en la liberación de mediadores inflamatorios, incluso citosinas que incrementa el IgE específico del alérgeno como también citosinas que causan una estimulación neuronal directa y picazón.

¿CÓMO ES?

- Puede ocurrir en cualquier raza de perro pero es más común en las razas terrier (West Highland White Terrier, cairn Terrier, fox terrier, etc), golden retriever, dálmatas, bulldog y setters.
- La edad promedio del comienzo de la enfermedad es de 1-3 años pero puede comenzar a los 6 meses de edad.
- Puede ser estacional o estar presente durante todo el año.
- Se estima que 3-15% de los perros padecen DA ^{1,2}
- La característica clínica principal es la conducta en consecuencia del prurito: rascado, frotamiento, lamido, masticación.
- El prurito generalmente responde al tratamiento con glucocorticoides
- Las lesiones principales son poco comunes y la mayoría de los signos clínicos son consecuencia del auto-trauma.
- Las áreas comúnmente afectadas son la periocular, perioral, la superficie caudal del carpo y tarso, el pabellón de las orejas y las axilas.
- Son comunes las infecciones de la piel con *Staphylococcus* y *Malassezia* como consecuencia de esta enfermedad.

BIBLIOTECA DE IMÁGENES SOBRE LA PATOLOGÍA : DERMATITIS ATÓPICA

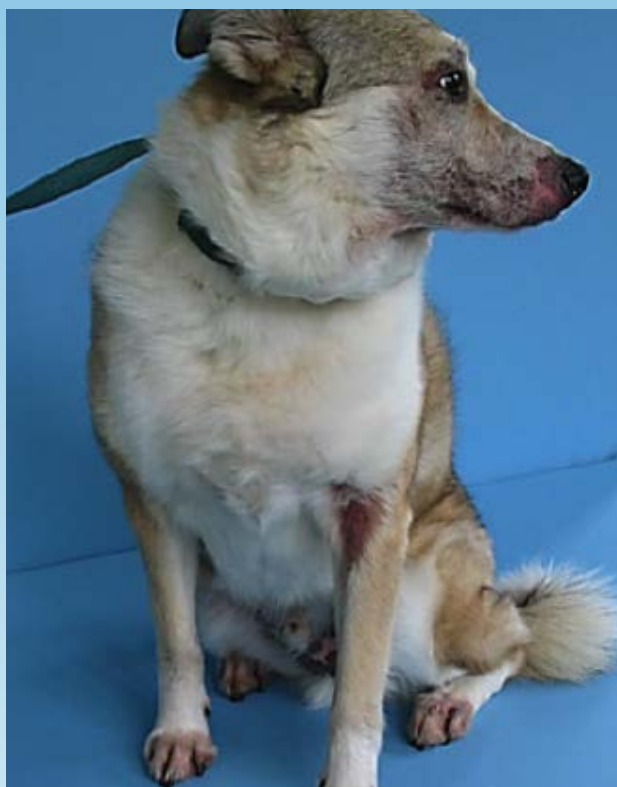

Figura 1. Signos clásicos de la DA

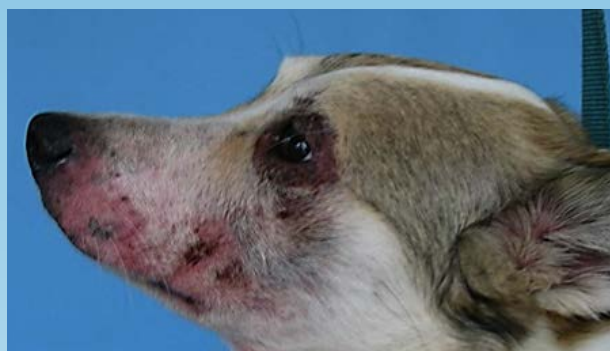

Figura 2. Dermatitis perioral y periocular

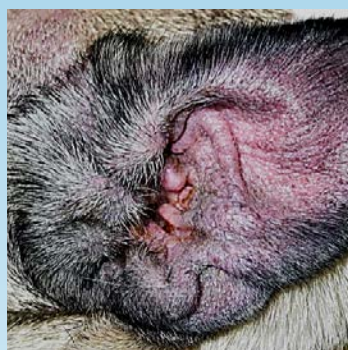

Figura 3. Pabellón de la oreja, eritema

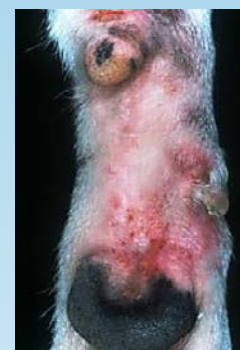

Figura 4. Carpo caudal

¿CUÁL OTRA PATOLOGÍA SE PARECE A ESTA?

- Otras dermatosis alérgicas y pruriginosas
 - Alergia ALIMENTARIA (reacciones adversas cutáneas al alimento)
 - Dermatitis Alérgica a la Picadura de la Pulga (DAPP)
 - Sarna sarcóptica
 - Pioderma
 - Infecciones por *Malassezia*
- Demodicosis

¿CÓMO SE DIAGNOSTICA?

- El diagnóstico de la DA se realiza mediante la exclusión de otras causas de la dermatitis pruriginosa.
- Se realiza una prueba intradérmica o medición del suero del IgE específico para el alérgeno para seleccionar los alérgenos usados para la hiposensibilización (ver abajo), no para hacer un diagnóstico.

VIDEOS DE PRUEBA INTRADÉRMICA: ExcelenciaEnDermatologia.com → [Biblioteca educativa](#) → [Videos](#)

¿CÓMO SE TRATA?

CONTROL AMBIENTAL (PREVENCIÓN DE ALÉRGENOS)

- Use aspiradoras con filtros HEPA (del Inglés: Filtro de partículas de alta eficiencia) reemplace los filtros con frecuencia.
- Limpie los conductos de aire, use filtros HEPA.
- Mantenga a los animales adentro de la casa cuando corte el pasto.
- Use cobertores microporosos en colchones y almohadas y lave la ropa de cama con frecuencia
- Use aires acondicionados y deshumidificadores en los interiores
- Se puede usar benzoato de bencilo para matar los ácaros que se encuentran en el hogar.

CORTICOSTEROIDES

- En general, brindan un rápido alivio del prurito y controlan la inflamación
- Prednisona o prednisolona – 0,25-0,5 mg/kg VO una vez por día durante 3-7 días para empezar, y luego disminuya al mínimo de la dosis efectiva dada día por medio
- La metilprednisolona vía oral tiene una menor incidencia de causar poliuria y polidipsia
- Evite las inyecciones reiteradas de larga acción o los corticosteroides de depósito

- Peso corporal (kg) X 30 = mg prednisona/año

ANTIISTAMÍNICOS

- Ninguno está aprobado para el uso en medicina veterinaria, sin embargo, suelen tolerarse bien
- La medicina basada en evidencia no muestra que brinden beneficios en el tratamiento de la DA, sin embargo, algunos individuos muestran buena respuesta.
- Puede ser sinérgico con otros medicamentos (ej.: Temaril-P® contiene trimeprazina con prednisolona)

CICLOSPORINA

- 5mg/kg VO una vez por día x 30, luego disminuya la frecuencia
- La respuesta puede suceder a las 4-8 semanas de tratamiento
- Los efectos secundarios más comunes son vómitos, diarrea y heces blandas (~30%)³
- Debe administrarse con alimento para evitar los efectos secundarios GI
- Se puede pre-medicar con metoclopramida HCl o citrato de maropitant
- Puede ocurrir hiperplasia gingival. Reduzca la dosis o use azitromicina oral en pasta
- Controle las infecciones de la piel antes de comenzar con la ciclosporina
- La administración con un inhibidor del citocromo P-450 disminuirá la dosis requerida (ej.: ketoconazol 2,5-5 mg/kg VO diaria + ciclosporina 2,5 VO mg/kg diaria) ⁴

ÁCIDOS GRASOS

- Los suplementos orales y tópicos con ácidos grasos omega 3 (Ω-3) pueden ayudar a moderar la inflamación y mejorar la barrera de la piel.

TERAPIA TÓPICA

- Baños frecuentes para eliminar los alérgenos y con Clorhexidina del 2 al 4% para controlar la colonización de *Staphylococcus* y *Malassezia*
- Mejore la función de la barrera mediante la aplicación tópica de ácidos grasos, ceramidas y fitoesfingosinas

INMUNOTERAPIA (HIPOSENSIBILIZACIÓN)

- Alérgenos seleccionados según los resultados de las pruebas intradérmicas o la serología de los IgE específico del alérgeno
- Alrededor de 2/3 perros responden a la terapia⁶
- Puede pasar un año de terapia antes de observarse alguna mejora

COMENTARIOS

- Las mejores prácticas para el control de la DA son los diagnósticos tempranos y establecer un programa de control.
- Es fundamental controlar los factores de brote como infecciones en la piel y pulgas
- Es clave que el cliente conozca todo sobre la patogénesis y el carácter progresivo de la DA para obtener un control exitoso.
- Considere referir al paciente con un dermatólogo local

REFERENCIAS

1. Reedy LM, Miller WH, Willemse T (eds), 1997, allergic Skin Diseases of the Dog and Cat, 2nd Edition, WB Saunders, London, UK pp. 33-44.
2. Lund EM, Armstrong PJ, Kirk CA, Kolar LM, Klausner JS. 1999. Health status and population characteristics of dogs and cats examined at private veterinary practices in the United States, *J Am Vet Med Assoc* 214:1336-1341.
3. Steffan J, Alexander D, Brovedani F, Fisch RD. 2003. Comparison of cyclosporine A with methylprednisolone for treatment of canine atopic dermatitis: a parallel, blinded, randomized controlled trial. *Vet Dermatol* 14:11-22.
4. Dahlinger J, Gregory C, Bea J. 1998. Effect of Ketoconazole on Cyclosporine Dose in Healthy Dogs. *Vet Surg* 27:64-68.
5. Griffin CE, Hillier A. 2001. The ACVD task force on canine atopic dermatitis (XXIV): allergen-specific immunotherapy. *Vet Immunol Immunopath* 363-383.



PERSPECTIVAS DE LOS CONOCIMIENTOS CLÍNICOS

DERMATOSIS ALÉRGICA

DERMATITIS ALÉRGICA POR PULGA (DAPP)

Perspectivas de los conocimientos clínicos creado por Emily Rothstein, Doctora en Medicina Veterinaria, Diplomada por la ACVD

CONTENIDO

PANORAMA GENERAL : 4.1

BIBLIOTECA DE IMÁGENES SOBRE LA PATOLOGÍA : 4.2

¿CÓMO ES? : 4.2

¿QUÉ OTRA PATOLOGÍA SE PARECE A ÉSTA? : 4.3

¿CÓMO SE DIAGNOSTICA? : 4.3

¿COMO SE TRATA? : 4.4

COMENTARIOS : 4.5

REFERENCIAS : 4.6

PANORAMA GENERAL

- Es la enfermedad pruriginosa de la piel más frecuente en perros y gatos.
- La saliva de la pulga contiene aminoácidos, componentes aromáticos, materiales fluorescentes, polipéptidos y fósforo.
- Cuando las pulgas se alimentan, se liberan las proteínas de la saliva de la pulga en la piel de la mascota.
- Muchas respuestas inmunológicas, incluso la hipersensibilidad inmediata y tardía a la saliva de la pulga, son responsables de los signos clínicos, por lo tanto, que haya pulgas no significa que exista la hipersensibilidad.
- Los perros con dermatitis atópica parecen estar predispuestos a la DAPP; no existe predilección por raza, sexo o edad.

¿CÓMO ES?

- Se manifiesta con prurito desde la cola hasta la cabeza, que se extiende en el área lumbo-sacra, abdomen y caudal y medial de muslos, con eritema, evidencia de autotrauma, hiperpigmentación y liquenificación.
- Pueden observarse pápulas y costras.
- Las manifestaciones más comunes en los gatos son la dermatitis miliar, úlceras indolentes, placas eosinófilas, granulomas lineales y alopecia simétrica.
- La enfermedad puede ser estacional o no, dependiendo de la ubicación geográfica y el hogar del perro.
- Puede presentarse, como consecuencia del autotrauma, una pioderma superficial o profunda.

BIBLIOTECA DE IMÁGENES SOBRE LA PATOLOGÍA : DERMATITIS ALÉRGICA POR PULGA

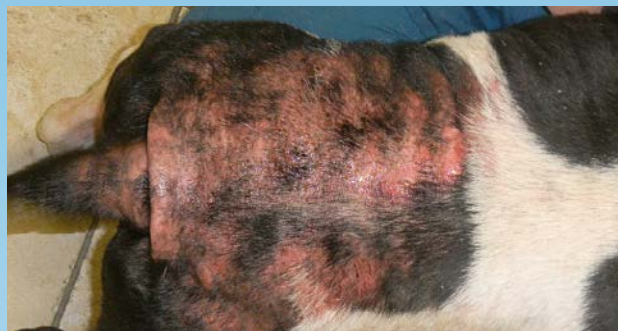

Figura 1. Región toracolumbosacra de un perro con dermatitis alérgica por pulga aguda y humedad resultante de la dermatitis

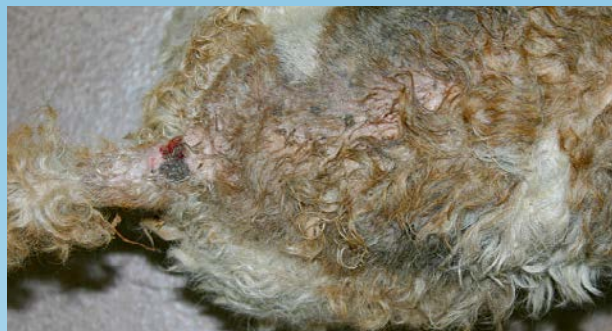

Figura 2. Fox terrier con el pelo enredado y signos de DAPP crónica en la zona torácica dorsocaudal.

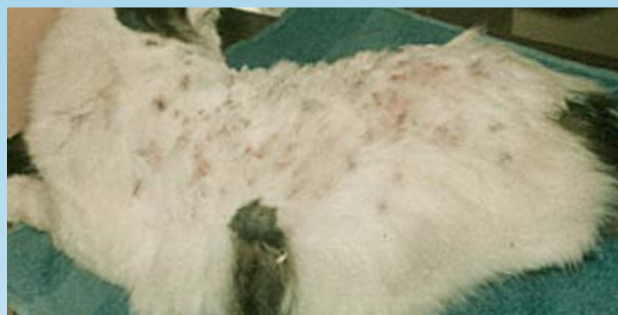

Figura 3. Dermatitis miliar felina en un gato alérgico a la pulga. Pápulas con costras en el lomo.

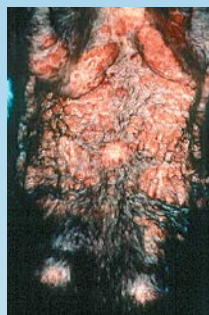

Figura 4. Placas eosinofílicas en el abdomen de un gato alérgico a la pulga consecuencia del lamido excesivo por la alergia a la pulga.

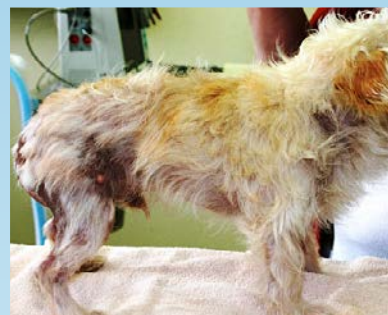

Figura 5. DAPP crónica. Note que la alopecia y los signos de la dermatitis crónica están concentrados en la mitad caudal del perro.

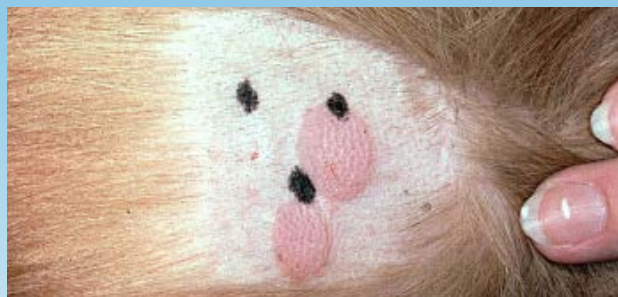

Figura 6. Prueba intradérmica positiva al alérgeno de la pulga, fila inferior -comparación de reacciones de control negativo y positivo de la fila superior.



Figura 7. Heces de pulgas disueltas en agua que producen un tinte rojo producto de la sangre disuelta; esto distingue la "suciedad de la pulga" de los residuos de suciedad ambientales y queratinosos.

¿QUÉ OTRA PATOLOGÍA SE PARECE A ÉSTA?

- Alergia alimentaria.
- Dermatitis atópica
- Infestación por Cheyletiella
- Foliculitis bacteriana y piodermia
- Dermatitis por *Malassezia*
- Sarna sarcóptica
- Pediculosis (piojos)
- Endocrinopatías (hiperadrenocorticismo, hipotiroidismo)

¿CÓMO SE DIAGNOSTICA?

- Demostración de pulgas (a veces es difícil en las mascotas que ingieren las pulgas) y suciedad de pulga (heces/ sangre digerida)
- Resolución de los signos clínicos con un programa de control de pulgas exitoso.
- Prueba intradérmica con extractos de pulga puede demostrar inmediatamente (en 20 minutos) o de forma tardía (48 horas) la reacción de un pápula. Las reacciones positivas pueden ocurrir en perros clínicamente normales, sin embargo, los falsos positivos son posibles y las reacciones tardías pueden ser sutiles y difíciles de reconocer (se requiere biopsia).

VIDEOS DE PRUEBA INTRADÉRMICA: ExcelenciaEnDermatologia.com → [Biblioteca educativa](#) → [Videos](#)

SECCIÓN DE LA PRUEBA INTRADÉRMICA: ExcelenciaEnDermatologia.com → [Técnicas de Diagnóstico](#)

¿COMO SE TRATA?

- Controlando el prurito con un corto período de glucocorticoides orales.
- Tratando las infecciones secundarias
- Control de las pulgas - la consideración más importante a tener en cuenta es tratar a TODAS las mascotas del hogar (animales que se encuentran dentro y fuera de la casa) Y el ambiente, exterior e interior.

COMPARACIÓN DEL PRODUCTO CONTRA PULGAS

QUÍMICO	MECANISMO DE ACCIÓN	TIPO	DISPONIBLE	USO
Deltametrina	Piretroide sintético: provoca la parálisis de la pulga al mantener abiertos los canales de sodio en las membranas neuronales.	Adulticida	Collar	Mascota (No para gatos)
Dinotefuran	Inhibe los receptores nicotínicos de la acetilcolina (ACh)	Adulticida	Tópico	Mascota
Fipronil	Bloqueador del cloruro operado por el GABA	Adulticida	Tópico	Mascota
Flumetrina	Un piretroide que se combina con imidacloprid en un polímero de liberación lenta	Adulticida	Collar	Mascota
Imidicloprid	Antagonista de los receptores nicotínicos de la acetilcolina (ACh)	Adulticida	Tópico, Collar	Mascota
Indoxacarb	Un pesticida oxadiazina la actividad ocurre mediante el bloqueo de los canales de sodio en el sistema nervioso del parásito, usa enzimas dentro de la pulga para activarse.	Adulticida	Tópico	Mascota
Lufenuron	Inhibe la síntesis de la quitina	Regulador de crecimiento	Oral, Inyectable	Mascota
(S)-Metopreno	Análogo de la hormona juvenil	Regulador de crecimiento	Tópico, Collar	Mascota
Nitenpiram	Nicotinic Ach receptor antagonist	Adulticida	Oral	Mascota

TABLA CONTINÚA EN LA PÁGINA SIGUIENTE

CONTINUADO: COMPARACIÓN DEL PRODUCTO CONTRA PULGAS

CHEMICAL	MECHANISM OF ACTION	TYPE	AVAILABLE	USE
Permetrina	Antagonista de los receptores nicotínicos de la acetilcolina (ACh)	Adulticida	Tópico	Mascota (No para gatos), Ambiente
Piriproxifeno	Análogo de la hormona juvenil	Regulador de crecimiento	Tópico	Ambiente
Selamectina	Derivado de la avermectina-activador del canal de cloruro	Adulticida, Regulador de crecimiento	Tópico, Sistémico	Mascota
Poliborato de sodio	Desecante y tóxico cuando lo ingieren las larvas de las pulgas	Regulador de crecimiento		Ambiente
Spinosad	Agonista de los receptores nicotínicos de la acetilcolina (ACh)	Adulticida	Oral	Mascota
Piriproxifeno	Análogo de la hormona juvenil	Regulador de crecimiento	Tópico	Mascota

CONTROL AMBIENTAL

- Adulticida/Regulador de Crecimiento de Insectos (RCI)/Inhibidor de Desarrollo de Insectos (IDI) - aerosoles más efectivos
- Pasar la aspiradora, incluso en el vehículo si se transporta a la mascota
- Lavar la cama de la mascota
- Eliminar los residuos orgánicos (hojas viejas) y limitar el acceso de la mascota a las áreas que promueven el crecimiento de pulgas (temperatura de 23°C/73°F y humedad relativa de 78%)
- *Steinerema carpocapsae* - nemátodos que matan la larva de la pulga en el césped y tierra

COMENTARIOS

- Muchos perros y gatos que son alérgicos a la pulga no tienen gran cantidad de pulgas en ellos. Los perros y gatos ingieren las pulgas y también las quitan con el incesante rascado.
- La pulga más común en la infestación de perros y gatos es la *Ctenocephalides felis felis*
- Las pulgas son altamente prolíficas- las hembras comienzan la producción de huevos 24 horas después de consumir sangre y pueden producir 20-50 huevos por día durante más de 100 días; una pareja pueden producir más de 20.000 pulgas adultas y 160.000 formas pre-adultas en dos meses.
- Los perros y gatos infestados con pulgas, generalmente, adquieren tenia (*Diplydium caninum*) mediante la ingesta de pulgas.

- Las pulgas también son vectores de *Rickettsia felis*, *Rickettsia typhi*, *Bartonella hensalae*, *Bartonella clarridgeiae* y otros organismos
- Las pulgas hembras consumen sangre a un nivel de 10-15 veces su peso corporal todos los días.
- Advierta a los clientes que los productos que contienen permetrina pueden matar a los gatos y el fipronil es tóxico para los conejos.

REFERENCIAS

- Bruet V, Bourdeau PJ, Roussel A, et al. Characterization of pruritus in canine atopic dermatitis, flea bite hypersensitivity and flea infestation and its role in diagnosis. *Vet Dermatol* 2012; 23: 487-492.
- Bevier, D. Flea Allergy Dermatitis in Small Animal Dermatology Secrets, KL Campbell, 2004, pp 208- 213.
- Bruet, V et al. Characterization of pruritus in canine atopic dermatitis, flea bite hypersensitivity and flea infestation and its role in diagnosis. *Vet Dermatol* 2012: 23:487-e93.
- Dryden, MW. Flea and Tick control in the 21st century: challenges and opportunities. *Vet Dermatol* 2009; 20:435-440.
- Hnilica KA. Small Animal Dermatology. A color atlas and therapeutic Guide, 3rd ed. 2011; pp 183-188.
- Lam, A. and Yu, A. Overview of Flea Allergy Dermatitis. *Comp Contin Ed.* May 2009; 31: 220-225.
- Little, S. and Starkey, L. Conquering Fleas: Preventing Infestation and Limiting Disease Transmission. *Today's Veterinary Practice* Nov/Dec 2012, p33-39.
- Miller, WH et al. Muller and Kirk's Small Animal Dermatology, 7th ed. pp 405-410.
- Morgan RV ed, Handbook of Small Animal Practice, 5th ed.. 2008 pp 828-829.
- Noli, C. Flea Control in 2012- What's New and What's Not. *World Congress of Veterinary Dermatology, 7/2012.* pp 26-31
- Vitale, C. Fleas: They are happiest at home. *DVM in Focus.* May 2008, p 10-13.



PERSPECTIVAS DE LOS CONOCIMIENTOS CLÍNICOS

DERMATOSIS ALÉRGICA

DERMATITIS ALÉRGICA POR EL ALIMENTO (REACCION ADVERSA CUTANEA AL ALIMENTO - RACA) CANINA

Perspectivas de los conocimientos clínicos creado por by Emily Rothstein, Doctora en Medicina Veterinaria, Diplomada por el ACVD

CONTENIDO

PANORAMA GENERAL : 5.1

BIBLIOTECA DE IMÁGENES DE PATOLOGÍA : 5.2

¿CÓMO ES? : 5.2

¿QUÉ OTRA PATOLOGÍA SE PARECE A ÉSTA? : 5.3

¿CÓMO SE DIAGNOSTICA? : 5.3

¿CÓMO SE CONTROLA? : 5.3

COMENTARIOS : 5.4

REFERENCIAS : 5.4

PANORAMA GENERAL

- Enfermedad alérgica de la piel con prurito no estacional asociada con la ingesta de alérgenos ofensivos en la dieta de la mascota (los ingredientes que ingiere con frecuencia)
- En general, no es mortal, distinto a los humanos que pueden morir si consumen un alérgeno alimentario
- La patogénesis en el perro no se comprende completamente; puede incluir una variedad de reacciones inmunológicas (tipo I, tipo II o Tipo IV)
- Consiste en una reacción inmunológica anormal, en general a la glicoproteína en el alimento, usualmente termoestable soluble en agua de tamaño 10-70 kDa
- Generalmente diagnosticada en conjunto con la dermatitis atópica (DA) en el perro (no exclusivo de DA)
- Es la tercera enfermedad alérgica más común en el perro (10-15%) luego de la dermatitis alérgica por pulga y la dermatitis atópica

¿CÓMO ES?

- No hay predilección de edad o sexo pero en muchos casos comienza antes de cumplir el año de edad y es más común que la DA en perros menores a 6 meses
- Puede afectar a cualquier raza, sin embargo se informó mayor predisposición en las siguientes: Cocker Spaniel Americano, Springer Spaniel Inglés, Labrador Retriever, Collie, Schnauzer mini, Shar pei, Poodle, West Highland white terrier, Bóxer, Dachshund, Dálmata, Lhasa apso, Ovejero Alemán, Rhodesian ridgeback, Pug y el Golden Retriever
- La distribución de los signos clínicos es similar a la DA -cara, orejas, axilas, área inguinal, abdomen. Patrón con prurito en las orejas y el área perineal ("orejas y parte posterior") se atribuyen generalmente a la RACA (24%)
- Signos gastrointestinales simultáneos 10-30%; flatulencias y aumento en la frecuencia de defecación son signos más comunes que el vómito y la diarrea
- Puede manifestarse una dermatitis por estafilococo (pruriginosa o no) e infecciones por levaduras (*Malassezia*) como consecuencia.
- Son poco comunes la vasculitis, urticaria y eritema multiforme.

BIBLIOTECA DE IMÁGENES DE PATOLOGÍA : ALERGIA POR ALIMENTO (RACA) - CANINA

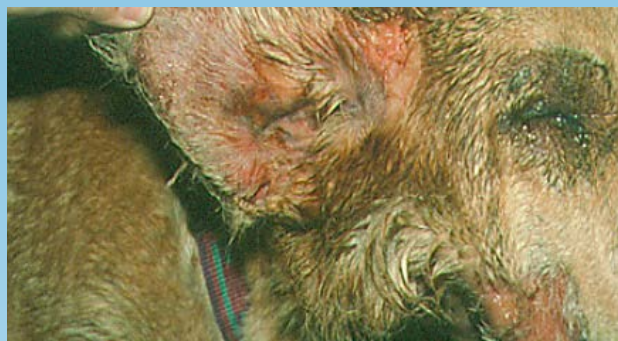

Figura 1. Escoriaciones en la oreja y cara de un perro alérgico al alimento con humedad, consecuencia de un pododermatitis.



Figura 2. Pérdida de pelo consecuencia de la alergia al alimento (Cortesía: Dr. WH Miller)

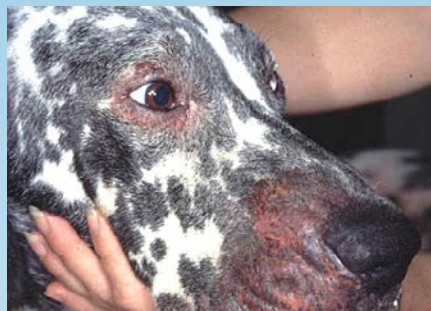

Figura 3. Pérdida de pelo consecuencia de la alergia al alimento

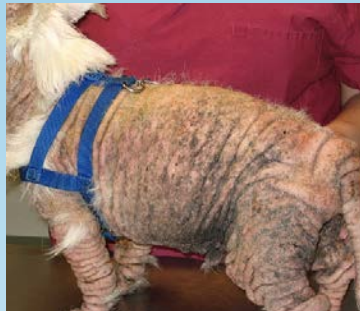

Figure 4. RACA que imita una dermatitis alérgica por pulga grave con colonia de *Malassezia* y estafilococos como consecuencia.

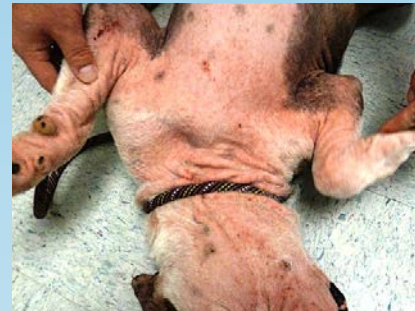

Figure 5. Bulldog con eritema y dermatitis generalizado debido a la RACA

¿QUÉ OTRA PATOLOGÍA SE PARECE A ÉSTA?

- Dermatitis atópica (no estacional)
- Sarna sarcóptica
- Infecciones por estafilococos/Malassezia
- Cheyletiellosis
- Dermatofitosis
- Dermatitis alérgica por pulga

¿CÓMO SE DIAGNOSTICA?

- El único método preciso de diagnóstico es una prueba de alimento que dura hasta 12 semanas durante las cuales se resuelven los signos clínicos de la mascota (seguido de signos recurrentes provocados - ver abajo)
- La dieta puede ser comida casera o un alimento medicado cuidadosamente elegido
- No hay evidencia suficiente de que los análisis de sangre o de pruebas en la piel para las alergias al alimento sean útiles para el diagnóstico
- Los ingredientes deben ser proteínas nuevas para la mascota o proteínas hidrolizadas (proteínas divididas en péptidos más pequeños que 10k Da).
- Todos los premios, medicamentos masticables (incluso los antiparasitarios y los AINES) deben reemplazarse con versiones sin sabor o terapia tópica si corresponde.
- Si el prurito se resuelve con la prueba, se debe realizar una prueba de provocación alimentaria (hasta dos semanas) para confirmar la proteína ofensiva. Esto puede realizarse con la dieta inicial, con ingredientes de esa dieta o con premios específicos. Una vez que se identifica la proteína ofensiva, el objetivo del control a largo plazo es evitar que el animal la ingiera.

¿CÓMO SE CONTROLA?

- Una vez que se determina que la dermatitis es una reacción a algo que la mascota ingirió, el objetivo del control a largo plazo es evitar que el animal la vuelva a ingerir.
- El prurito asociado con la RACA generalmente tiene un respuesta parcial o nula al tratamiento con corticosteroides o ciclosporina (algunos animales responden parcialmente y luego recaen cuando se ajusta la dosis)

COMENTARIOS

- Las reacciones cruzadas pueden ocurrir entre alimentos dentro de un grupo de alimentos (ej.: carnes de res y carne de ciervo) y también entre alérgenos alimentarios y otros alérgenos (ej.: leche y carne, crustáceos y cucarachas; el polen de abedul puede reaccionar de manera cruzada con una variedad de frutas y verduras). Se informó que la carne es el reactógeno más común en perros, seguida de la soya, pollo, leche, maíz, trigo y huevos.
- Las dietas hidrolizadas pueden funcionar mejor para perros con reacciones de hipersensibilidad inmediata (Tipo I) y puede no funcionar con perros con RACA tardía.
- Es posible que se requiera más de una eliminación de dieta de prueba para diagnosticar la RACA.
- Si se aplica una dieta de comida casera, a largo plazo se debe tener una consulta con un nutricionista para garantizar que la dieta es nutricionalmente adecuada para el paciente.

REFERENCIAS

- Bowlin, CL. Novel Proteins and Food Allergies. *NAVC Clinician's Brief* March 2010; pp 37-40.
- Bruet V, Bourdeau PJ, Roussel A, et al. Characterization of pruritus in canine atopic dermatitis, flea bit hypersensitivity and flea infestation and its role in diagnosis. *Vet Dermatol* 2012; 23. 487-492.
- Bruner, S. Dietary Hypersensitivity, in *Small Animal Dermatology Secrets*, KL Campbell, 2004, pp 196-201.
- Gaschen, FP, Merchant SR. Adverse Food Reactions in Dogs and Cats. *Vet Clin Small Animal* 41, 2011, pp 361-379.
- Handbook of Small Animal Practice, 5th ed. Morgan, RV, ed. 2008 pp 825-826.
- Jackson, H. Dermatologic manifestations and nutritional management of adverse food reactions. *Vet Med* Jan 2007. pp 51-64.
- Kennis RA. Food allergies: update of pathogenesis, diagnosis and management. *Vet Clin North Am Small Anim Pract* 2006; 35:175-184.
- Loeffler A, et al. A retrospective analysis of a case series using home prepared and chicken hydrolysate diets in the diagnosis of adverse food reactions in 181 pruritic dogs. *Vet Dermatol* 2006, 17. pp 272-279.
- Martin A, et al. Identification of allergens responsible for canine cutaneous adverse food reactions to lamb, beef, and cow's milk. *Vet Dermatol* 2004, 15. pp 349-356.
- Miller, WH et al. Muller and Kirk's Small Animal Dermatology, 7th ed. pp 397-404.
- Nett, C. Food allergy: new insights in the diagnosis and management. *WCVD*, 7/2012; pp 81-86.
- Olivry T, Bizikova, P. A systematic review of the evidence of reduced allergenicity and clinical benefit of food hydrolysates in dogs with cutaneous adverse food reactions. *Vet Dermatol* 2010, 21. pp 32-41.
- Raditic DM, Remillard, RL, Tater KC. ELISA testing for common food antigens in four dry dog food used in dietary elimination trials. *J Animal Physiol Anim Nutrition* 2011. 95. pp 90-97.

- Ricci, R, et al. A comparison of the clinical manifestation feeding whole and hydrolyzed chicken to dogs with hypersensitivity to the native protein. *Vet Dermatol* 2010, 21. pp 358-366.
- Williamson, NL. Chronic Skin Problems in a cocker spaniel. *NAVC Clinician's Brief* July 2008, pp 45-47.
- Zimmer A, et al. Food allergen-specific serum IgG and IgE before and after elimination diets in allergic dogs. *Vet Immunol Immunopathol* Dec 15, 2011, 144(3-4), pp 442-447.



PERSPECTIVAS DE LOS CONOCIMIENTOS CLÍNICOS

ENFERMEDADES BACTERIANAS DE LA PIEL

PIODERMA BACTERIANO PROFUNDO

*Perspectivas de los conocimientos clínicos creado por Michele Rosenbaum,
Doctora en Medicina Veterinaria, Diplomada por el ACVD*

CONTENIDO

PANORAMA GENERAL : 6.1

BIBLIOTECA DE IMÁGENES SOBRE LA PATOLOGÍA : 6.2

¿CÓMO ES? : 6.2

¿QUÉ OTRA PATOLOGÍA SE PARECE A ÉSTA? : 6.3

¿CÓMO SE DIAGNOSTICA? : 6.4

¿CÓMO SE TRATA? : 6.4

COMENTARIOS : 6.6

LECTURA ADICIONAL Y SEMINARIOS VIRTUALES : 6.6

PANORAMA GENERAL

- Es una infección bacteriana profunda de la epidermis y del folículo piloso que conlleva a la ruptura del folículo y al desarrollo de forunculosis y celulitis. Ocurre como consecuencia de trastornos alérgicos, parasitarios (especialmente la demodicosis), endócrinos, autoinmunes, actínicos, neoplásicos, puntos de presión, post aseo o auto provocados.
- El *Staphylococcus pseudintermedius* es el organismo causal más común; pueden aparecer el *S. schleiferi*, *S. aureus*, *Pseudomonas sp.* y otras bacterias gram negativas.
- La resistencia a antibióticos de los estafilococos puede ocurrir especialmente en pacientes con infecciones crónicas y luego de varios ciclos de antibióticos.
- Frecuente en perros, raro en gatos

¿CÓMO ES?

- Puede ocurrir en cualquier raza de perro, la causa más frecuente es la demodicosis generalizada
- Los signos clínicos comprenden pústulas, pápulas, costras, erosiones, úlceras, trayectos fistulosos con supuración serosanguinolenta, hemorrágica o purulenta; bulla hemorrágica, decoloración rojiza-morada del tejido y celulitis.
- Las lesiones pueden ser focales, multifocales o generalizadas y se describen por ubicación y lesión, pododermatitis, pioderma del callo en el codo, pioderma nasal, acné en el mentón, dermatitis piodérmica aguda (parches calientes en perros de pelo largo), forunculosis por lamido acral y forunculosis post aseo.
- Las razas de pelo largo tupido son más propensas a padecer pioderma profundo de punto de presión. Algunos ovejeros alemanes tienen foliculitis/ forunculosis generalizada a causa de la genética.
- La forunculosis post aseo es una subclase de pioderma profundo causado por una combinación de microtraumas en la piel del lomo y contaminación del champú¹ por *Pseudomonas* sp.
- La extensión de las heridas de la piel pueden ser difíciles de ver hasta no recortar el pelo.

BIBLIOTECA DE IMÁGENES SOBRE LA PATOLOGÍA : PIODERMA PROFUNDO BACTERIANO

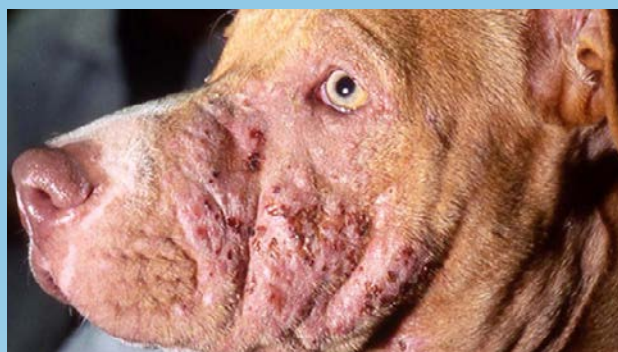

Figura 1. Pioderma profundo consecuencia de la demodicosis- pápulas con costras, erosiones y trayectos fistulosos.

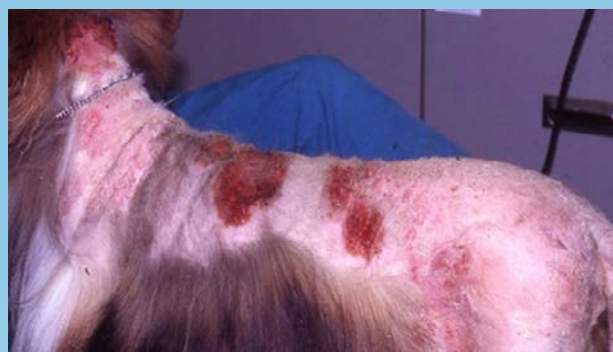

Figura 2. Forunculosis post aseo

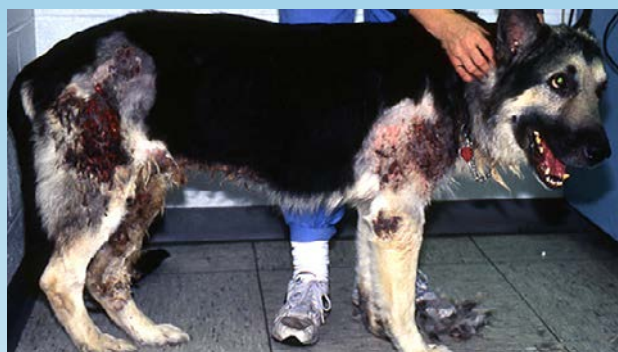

Figura 3. Pioderma profundo en ovejero alemán

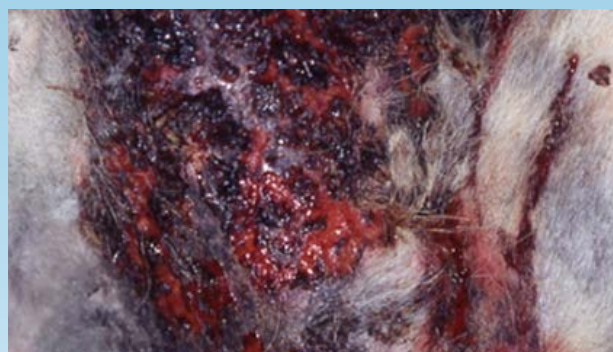

Figura 4. Primer plano del pioderma profundo de un ovejero alemán

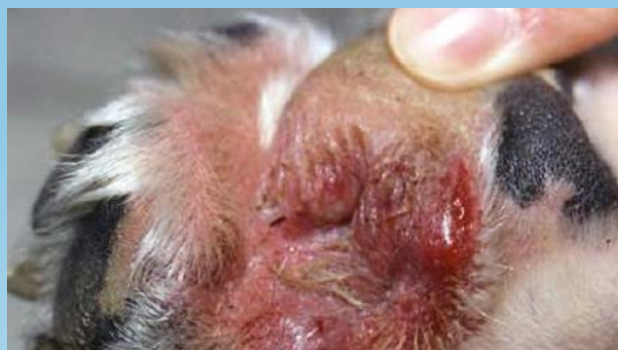

Figura 5. Pododermatitis consecuencia del lamido por dermatitis atópica

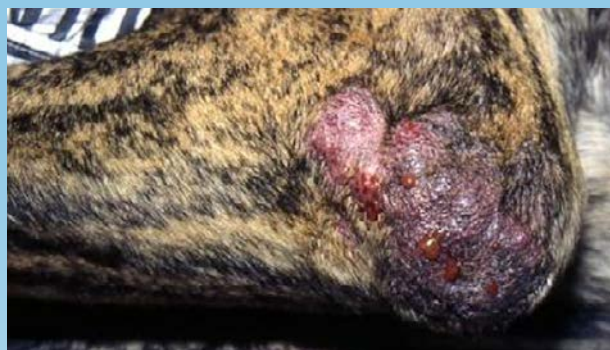

Figura 6. Pioderma del callo en el codo con trayectos fistulosos

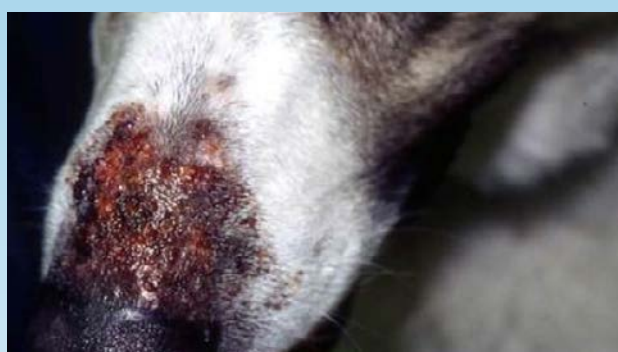

Figura 7. Pioderma nasal profundo

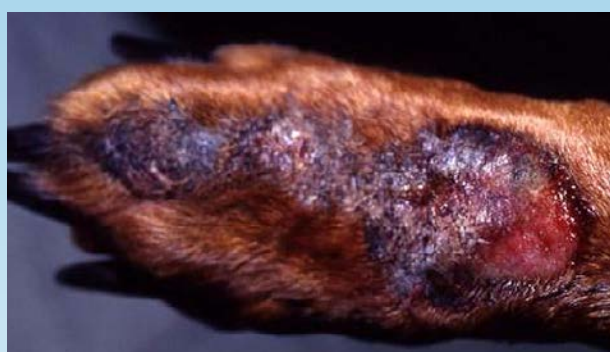

Figura 8. Forunculosis por lamido acral

- Generalmente, las lesiones son dolorosas pero pueden ser pruriginosas, la linfadenopatía es común.
- Los pacientes pueden tener fiebre, estar deprimidos y padecer anorexia si se presenta una septicemia.

¿QUÉ OTRA PATOLOGÍA SE PARECE A ÉSTA?

- Otras dermatosis infecciosas, autoinmunes, alérgicas, actínicas y neoplásicas
 - Demodicosis
 - Infección fúngica profunda, incluso pitiosis
 - Actinomicosis,
 - Nocardiosis
 - Micobacteriosis
 - Dermatitis autoinmune e inmunomediada

- Foliculitis eosinofílica y forunculosis (síndrome de Well)
- Foliculitis neutrofílica y forunculosis (síndrome de Sweet)
- Dermatitis actínica
- Neoplasia cutánea

¿CÓMO SE DIAGNOSTICA?

- Raspados de piel para descartar parásitos como el *Demodex*
- Cultivo fúngico para descartar la infección fúngica profunda
- Citología cutánea mediante la realización de una impresión de frotis de pústulas, pápulas, costras o fluido de los trayectos fistulosos: inflamación piogranulomatosa a purulenta con cocos o bacilos bacterianos.
- Cultivo bacteriano/ prueba de susceptibilidad mediante el uso de una descarga purulenta o una biopsia de tejido macerado.
- Biopsia cutánea para dermatohistopatología para descartar otras enfermedades; en el pioderma profundo se observa inflamación profunda piogranulomatosa a purulenta con foliculitis, forunculosis, paniculitis y celulitis; puede o no observarse la bacteria.

VIDEOS DE TÉCNICAS DE DIAGNÓSTICO: ExcelenciaEnDermatologia.com → [Biblioteca Educativa](#) → [Videos](#)

SECCIONES DE TÉCNICAS DE DIAGNÓSTICO: ExcelenciaEnDermatologia.com → [Técnicas de diagnóstico](#)

¿CÓMO SE TRATA?

ANTIBIÓTICOS SISTÉMICOS (VER TABLA 1)

- Los antibióticos sistémicos deben seleccionarse con base en un cultivo o prueba de susceptibilidad ya que las infecciones resistentes son comunes.
- Considere las fluoroquinolonas y la clindamicina ya que son transportados hacia la fuente de la infección por los glóbulos blancos y no son inactivados por partículas purulentas^{2,3}
- La terapia con antibióticos puede ser necesaria hasta 8 semanas o más en casos recurrentes^{4,5}
- Los antibióticos sistémicos deben combinarse con una terapia tópica antibacteriana frecuente^{4,5}

TABLA 1. ANTIBIÓTICOS PARA EL TRATAMIENTO DEL PIODERMA BACTERIANO PROFUNDO

DROGA	DOSIS (MG/KG)	INTERVALO DE DOSIS
Amoxicilina trihidrato/ clavulanato potásico	13,75	cada 12 horas
Cefalexina	22	cada 8-12 horas
Cefadroxilo	22	cada 12 horas
Cefovecin sódico	8	subcutáneo, cada 14 días
Cefpodoxima	5-10	cada 24 horas
Cloranfenicol	40 - 50	cada 8 horas
Clindamicina	5,5 - 33	cada 12 horas
	11	cada 24 horas
Doxiciclina	5	cada 12 horas
	10	cada 24 horas
Enrofloxacin	5 - 20	cada 24 horas
Eritromicina	10	cada 8 horas
Lincomicina	22	cada 12 horas
	15,4	cada 8 horas
Marbofloxacin	2,75 - 5,5	cada 24 horas
Orbifloxacin	2,5 - 7,5	cada 24 horas
Oxacilina	22	cada 8 horas
Sulfadimetoxina / ormetoprim	55 (día 1) 27,5 (días siguientes)	cada 24 horas
Trimethoprim / sulfadiazina	15	cada 12 horas

TERAPIA TÓPICA

- Baños con clorhexidina a diario o día por medio, inicialmente, luego al menos dos veces por semana una vez que la infección mejore significativamente. Otra alternativa son los baños con peróxido de benzoílo y 0,5% de hipoclorito de sodio en aerosol o compresas mojadas.

[Cómo dar una baño medicado \(.pdf\)](#)

- Puede ser útil la clorhexidina en aerosol y en paños húmedos 1-3 veces al día en áreas afectadas entre los baños.
- Puede ser útil un relleno protector o funda para los puntos de presión, forunculosis por lamido acral y para las formas de pododermatitis de pioderma profundo (www.dogleggs.com)

COMENTARIOS

- Identifique y controle la causa subyacente mediante un estudio de diagnóstico completo.
- Realice un cultivo bacteriano y prueba de susceptibilidad en todos los pacientes antes de elegir el antibiótico.
- La biopsia de piel para la dermatohistopatología es útil para confirmar el diagnóstico y descartar los diferenciales fúngicos, alérgicos, autoinmunes, actínicos y neoplásicos.
- Use antibióticos que penetren bien en el tejido granulomatoso y haga un tratamiento lo suficientemente extenso.
- Incorpore terapia tópica agresiva en los planes de tratamiento iniciales y de largo plazo.
- Controle los factores de brote durante el tratamiento como dermatitis atópica subyacente, alergia por alimento o por pulga.
- Considere derivar a un dermatólogo en casos graves, resistentes o recurrentes.

LECTURA ADICIONAL Y SEMINARIOS VIRTUALES

- Enlace a MASCOTAS seminario virtual de pioderma profundo
- Enlace a www.wormsandgermsblog.com para obtener información de control de infección e información resumida para el cliente sobre infecciones de *estafilococos* resistentes a la metilicina.
- Enlace a www.mrsainanimals.com/BSAVA.html para obtener información sobre infecciones de *estafilococos* resistentes a la metilicina
- Enlace al folleto sobre control de la infección para los hospitales veterinarios
- Weese JS et al. *Staphylococcus aureus* y *Staphylococcus pseudintermedius* resistentes a la metilicina en medicina veterinaria [Methicillin-resistant *Staphylococcus aureus* and *Staphylococcus pseudintermedius* in veterinary medicine]. Vet Microbiology 140 (2010):418-429.

1. Hillier A et al. Pioderma causado por infección por *Pseudomonas aeruginosa* en perros; 20 casos [Pyoderma caused by *Pseudomonas aeruginosa* infection in dogs: 20 cases]. *Vet Dermatology* 17(2006):432-439.
2. Boothe DM. Farmacología y terapia clínica en pequeños animales [Small Animal Clinical Pharmacology and Therapeutics]. Saunders, 2001, p.194.
3. Plumb DC. Guía veterinaria de Plumb. 6° edición [Plumb's Veterinary Handbook 6th ed.] Blackwell Publishing, 2008, p.209.
4. Scott DW, Miller WH, Griffin CE eds. Dermatología de pequeños animales de Muller y Kirk 6° edición [Muller and Kirk's Small Animal Dermatology 6th ed.] Saunders, 2001, p. 300
5. Hnilica KA. Dermatología de pequeños animales- atlas a color y guía terapéutica [Small Animal Dermatology- A Color Atlas and Therapeutic Guide]. Elsevier-Saunders, 2011, p. 49.



PERSPECTIVAS DE LOS CONOCIMIENTOS CLÍNICOS

ENFERMEDADES BACTERIANAS DE LA PIEL

PIODERMA ESTAFILOCÓCICO SUPERFICIAL

Perspectivas de los conocimientos clínicos creado por Michele Rosenbaum, Doctora en Medicina Veterinaria, Diplomada por el ACVD

CONTENIDO

PANORAMA GENERAL : 7.1

BIBLIOTECA DE IMÁGENES SOBRE LA PATOLOGÍA : 7.2

¿CÓMO ES? : 7.2

¿QUÉ OTRA PATOLOGÍA SE PARECE A ÉSTA? : 7.3

¿CÓMO SE DIAGNOSTICA? : 7.3

¿CÓMO SE TRATA? : 7.3

COMENTARIOS : 7.5

LECTURA COMPLEMENTARIA Y SEMINARIOS VIRTUALES : 7.6

PANORAMA GENERAL

- Una infección bacteriana superficial de la epidermis y los folículos pilosos, generalmente causada por trastornos alérgicos, parasitarios, endocrinos, autoinmunes, conformacionales y de la queratinización.
- *Staphylococcus pseudintermedius* es el organismo causante más común. *S. schleiferi* y *S. aureus* son menos comunes.
- Puede haber resistencia a la meticilina del *Staphylococcus*, especialmente en pacientes con infecciones recurrentes y posterior a múltiples tratamientos con antibióticos.
- Frecuente en perros; poco común en gatos.

¿CÓMO ES?

- Puede aparecer en cualquier raza de perro, pero es más común en razas propensas a contraer dermatitis atópica.
- Entre los signos clínicos se incluye: eritema, pústulas, pápulas, costras, escamación, collaretes epidérmicos y alopecia; los gatos, generalmente, exhiben múltiples pápulas costrosas (“dermatitis miliar”) o placas erosivas.
- Las razas de pelo corto muchas veces exhiben alopecia irregular “apolillada” en el torso del animal con sutiles escamas y collaretes circulares y semicirculares.
- Las áreas más comúnmente afectadas en perros son las axilas, área inguinal, la zona ventral del cuello, abdomen y espacios interdigitales; en gatos son la cara, cuello y vientre.
- Puede resultar difícil de apreciar la extensión total de las lesiones cutáneas hasta que se rasura el pelaje del animal.
- El prurito varía entre ausente y grave.

BIBLIOTECA DE IMÁGENES SOBRE LA PATOLOGÍA PIODERMA SUPERFICIAL

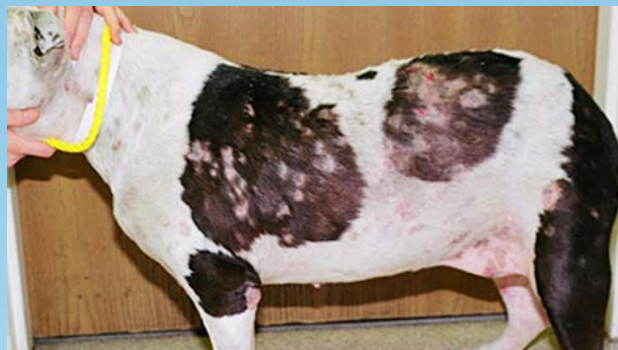

Figura 1. Pioderma superficial en un perro de pelo corto

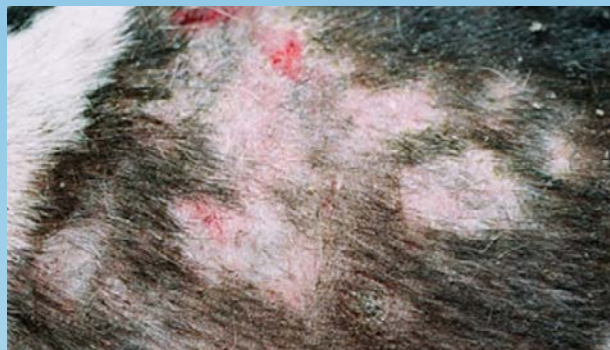

Figura 2. Primer plano de pioderma superficial en un perro de pelo corto

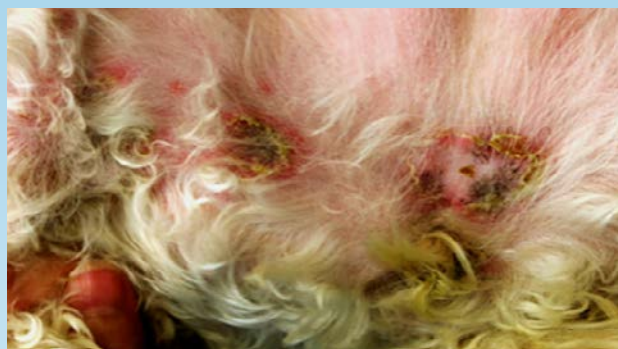

Figura 3. Múltiples collaretes epidérmicos, pápulas

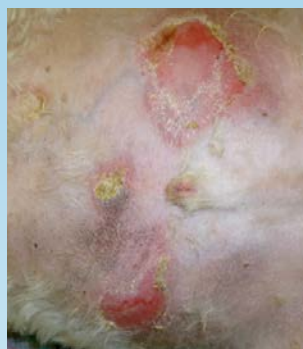


Figura 4. Múltiples collaretes epidérmicos

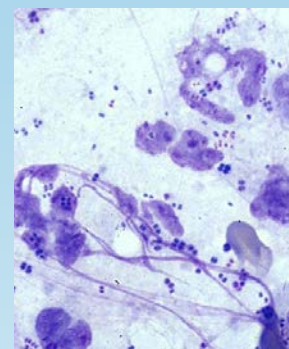


Figura 5. Citología de una pústula: neutrófilos, bacterias cocoides intracelulares (Cortesía: Tim Nuttall)

¿QUÉ OTRA PATOLOGÍA SE PARECE A ÉSTA?

- Otras enfermedades cutáneas infecciosas inmunomediadas/autoinmunes
- Demodicosis
- Sarna sarcóptica
- Dermatofitosis
- Pénfigo foliáceo
- Erupción por medicamento
- Adenitis sebácea

¿CÓMO SE DIAGNOSTICA?

- Raspado cutáneo para descartar *Demodex*, cultivo fúngico para descartar dermatofitosis.
- Citología cutánea: frotis de impresión en pústulas, pápulas, costras y collaretes
- Una verdadera infección debe exhibir cocos y neutrófilos bacterianos intracelulares; la sobrecolonización muestra un aumento en la cantidad de cocos con pocos o ningún neutrófilo.
- Cultivo bacteriano/prueba de susceptibilidad en casos con antecedentes de tratamiento antibiótico, en casos que no responden al tratamiento, perros terapéuticos con pioderma, o para descartar la resistencia a la metilina.
- Biopsia cutánea paradermatohistopatología para descartar otras enfermedades; los resultados en casos de pioderma superficial pueden incluir pústulas subcorneales, foliculitis, y perifoliculitis; se pueden observar bacterias en las costras o queratina folicular.

VIDEOS DE TÉCNICAS DE DIAGNÓSTICO: [ExcelenciaEnDermatologia.com](https://www.excelenciaendermatologia.com) → [Biblioteca Educativa](#) → [Videos](#)

SECCIONES DE TÉCNICAS DE DIAGNÓSTICO: [ExcelenciaEnDermatologia.com](https://www.excelenciaendermatologia.com) → [Técnicas de diagnóstico](#)

¿CÓMO SE TRATA?

ANTIBIÓTICOS SISTÉMICOS (VER TABLA 1)

- Elija empíricamente con base en la eficacia y seguridad previstas, y a la probabilidad de que el dueño de la mascota cumpla con el tratamiento.
- Se pueden utilizar antibióticos sistémicos con base en los resultados de los cultivos y las pruebas de susceptibilidad en pacientes con infecciones que no se pueden curar con terapia empírica, en infecciones crónicas o recurrentes, o con antecedentes de uso de antibióticos.

- Los antibióticos se deben administrar durante al menos 14 días o hasta que los signos clínicos del pioderma hayan desaparecido completamente, pero no se debe exceder el tiempo necesario a fin de disminuir la selección de bacterias resistentes.
- Combine con tratamientos tópicos antibacterianos frecuentes.

TABLA 1. ANTIBIÓTICOS ÚTILES PARA EL TRATAMIENTO DE Pioderma estafilocócica superficial

DROGA	DOSIS (MG/KG)	INTERVALO DE DOSIS
Amoxicilina tridratada/ clavulanato de potasio	13,75	cada 12 horas
Cefalexina	22	cada 8-12 horas
Cefadroxila	22	cada 12 horas
Cefovecina sódica	8	subcutáneo, cada 14 días hasta 2 inyecciones
Cefpodoxime	5-10	cada 24 horas
Cloranfenicol	40 - 50	cada 8 horas
Clindamicina	5,5 - 33	cada 12 horas
	11	cada 24 horas
Doxiciclina	5	cada 12 horas
	10	cada 24 horas
Enrofloxacina	5 - 20	cada 24 horas
Eritromicina	10	cada 8 horas
Lincomicina	22	cada 12 horas
	15.4	cada 8 horas
Marbofloxacina	2,75 - 5,5	cada 24 horas
Orbifloxacina	2,5 - 7,5	cada 24 horas
Oxacilina	22	cada 8 horas
Sulfadimetoxina/ormetoprim	55 (día 1) 27,5 (días siguientes)	cada 24 horas
Sulfadiazina/trimetoprim	15	cada 12 horas

TRATAMIENTO TÓPICO

- Al principio, bañar al animal de 2 a 3 veces por semana, luego semanalmente para prevenir la recurrencia de la enfermedad. Utilice shampoos antisépticos, en especial productos en base a clorhexidina o peróxido de benzoilo: 10 minutos de contacto antes de enjuagar.

Cómo dar un baño medicado (.pdf)

- Utilice aerosoles y toallitas de clorhexidina de 1 a 3 veces por día en las áreas afectadas entre baño y baño; las toallitas de nisina son una buena alternativa para aquellos animales que reaccionan a la clorhexidina.
- Los aerosoles o limpiadores con hipoclorito de sodio al 0,5% también pueden ser útiles, en especial en casos de resistencia.
- Los ácidos grasos tópicos o los aerosoles y pipetas que contienen oligosacáridos pueden ayudar a recuperar la barrera cutánea y a reducir la colonización bacteriana.
- Las lesiones localizadas pueden tratarse con cremas o pomadas antibacterianas tópicas (por ej., mupirocina, sulfadiazina de plata, o fusidato de sodio)

INMUNOMODULACIÓN

- Se puede utilizar Staphage lysate

COMENTARIOS

- Identifique y desarrolle un plan para manejar la causa subyacente; controlar los factores que provocan brotes, como por ejemplo la dermatitis atópica subyacente, alergias a alimentos y a las pulgas.
- Incorpore una terapia tópica agresiva en los planes de tratamiento inicial y a largo plazo.
- Realice un cultivo bacteriano y una prueba de susceptibilidad en los pacientes que no responden a la terapia empírica o con antecedentes de uso de antibióticos.
- Brinde al cliente información acerca de la importancia de cumplir con el tratamiento y la necesidad de realizar un estudio de diagnóstico en casos recurrentes o que no responden al tratamiento.
- Concéntrese en los planes de tratamiento que son factibles para el dueño del animal.
- Considere remitir con un dermatólogo local los casos recurrentes o que muestran resistencia al tratamiento.

LECTURA COMPLEMENTARIA Y SEMINARIOS VIRTUALES

[Enlace al seminario virtual PETS sobre pioderma superficial.](#)

[Enlace a \[www.wormsandgermsblog.com\]\(http://www.wormsandgermsblog.com\) para información de control de infecciones y a la información resumida para el cliente acerca de infecciones por *Staphylococcus* resistente a la meticilina.](#)

[Enlace a \[www.mrsainanimals.com/BSAVA.html\]\(http://www.mrsainanimals.com/BSAVA.html\) para información acerca de infecciones por *Staphylococcus* resistente a la meticilina.](#)

[Enlace a folleto sobre el control de infecciones en los hospitales veterinarios \(.pdf\)](#)

- Weese JS et al. Methicillin-resistant *Staphylococcus aureus* and *Staphylococcus pseudintermedius* in veterinary medicine. *Vet Microbiology* 140 (2010):418-429.
- Weese JS, et al. Factors associated with methicillin-resistant versus methicillin-susceptible *Staphylococcus pseudintermedius* infection in dogs. *JAVMA* 240(12)2012:1450-1455.
- VanDuijkeren E, et al. Review on methicillin-resistant *Staphylococcus pseudintermedius*. *J Antimicrob Chemother* 66(2011):2705-2714.



PERSPECTIVAS DE LOS CONOCIMIENTOS CLÍNICOS

DERMATOSIS CONGÉNITA y HEREDITARIA

ADENITIS SEBÁCEA

Perspectiva del conocimiento clínico creado por Judy Seltzer, Médica Veterinaria, miembro del RCVS, Diplomada por el ACVD

CONTENIDO

PANORAMA GENERAL : 8.1

¿CÓMO ES? : 8.2

BIBLIOTECA DE IMÁGENES SOBRE LA PATOLOGÍA : 8.2

¿QUÉ OTRA PATOLOGÍA SE PARECE A ESTA? : 8.3

¿CÓMO SE DIAGNOSTICA? : 8.3

¿CÓMO SE TRATA? : 8.4

COMENTARIOS : 8.5

LECTURA ADICIONAL Y REFERENCIAS : 8.5

PANORAMA GENERAL

- Enfermedad inflamatoria que causa la destrucción de las glándulas sebáceas.
- Causa descamación y pérdida de pelo progresiva
- Poco común en perros; también son raros los casos en gatos y conejos
- La mayor incidencia ocurre en los animales jóvenes y de mediana edad
- Las razas más predispuestas son el Poodle, Vizsla húngaro, Akita, Ovejero alemán, Samoyedo, Pastor belga y Bichón habanero.
- Principalmente, es una enfermedad superficial

¿CÓMO ES?

- A menudo afecta el dorso y el cuello además de la cabeza, cara, orejas y cola.
- Las lesiones pueden ser localizadas a generalizadas en todo el cuerpo.

PERROS DE PELO CORTO

- Las lesiones suelen comenzar como áreas anulares de descamación y alopecia que se agrandan y pueden unirse
- Las escamas son delgadas y no se adhieren
- La alopecia regular tiene la apariencia de que el pelaje está apollado
- Puede presentar lesiones nodulares y placas

PERROS CON PELO LARGO

- El pelo puede volverse más ligero u oscuro o puede pasar de estar enrulado a ondeado o recto (poodles)

BIBLIOTECA DE IMÁGENES SOBRE LA PATOLOGÍA : ADENITIS SEBÁCEA



Figura 1. Poodle negro con adenitis sebácea y alopecia irregular en el dorso

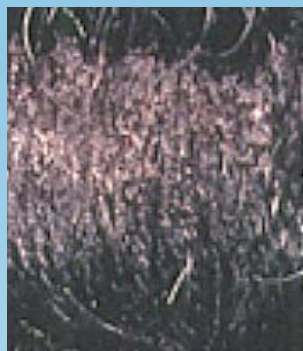


Figura 2. Primer plano del dorso del poodle negro con adenitis sebácea

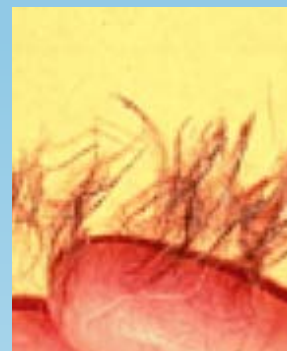


Figura 3. Cilindros foliculares alrededor de pelo arrancado de un Poodle negro

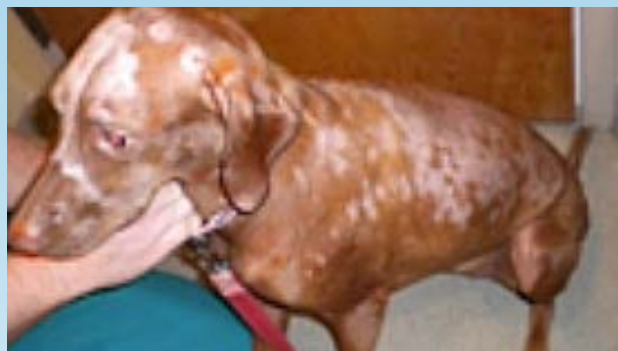

Figura 4. Alopecia multifocal en un Vizsla con adenitis sebácea



Figura 5. Primer plano de la cabeza de un Vizsla con adenitis sebácea con un patrón tipo "serpentina" de pérdida de pelo

- Pelaje opaco, quebradizo
- La alopecia dispersa es común
- En general, se pierde la primera capa de pelo y al mismo tiempo el pelo primario se salva
- Las escamas se adhieren a los pelos formando cilindros foliculares

OTROS SIGNOS CLÍNICOS

- Hiperpigmentación
- Liquenificación
- Pioderma superficial o profundo y prurito relacionado
- Otitis externa
- Piel y pelaje grasos +/- mal olor

¿QUÉ OTRA PATOLOGÍA SE PARECE A ESTA?

- Pioderma superficial
- Demodicosis
- Dermatofitosis
- Displasia folicular
- Endocrinopatías- hipotiroidismo, hipercortisolismo
- Seborrea
- Dermatitis sensible a la vitamina A
- Ictiosis

¿CÓMO SE DIAGNOSTICA?

- Antecedentes y signos clínicos
- Raspados cutáneos para descartar la demodicosis
- Cultivo fúngico para descartar la dermatofitosis
- Citología cutánea/ cultivo bacteriano y prueba de susceptibilidad, de ser necesario

BIOPSIA PARA UNA DERMATOHISTOPATOLOGÍA

PRIMERAS LESIONES

- Granulomas discretos en áreas de las glándulas sebáceas
- No involucra otros anexos

LESIONES CRÓNICAS

- La fibrosis reemplaza las glándulas sebáceas ausentes
- Se puede observar hiperqueratosis y obstrucción folicular

VIDEOS DE TÉCNICAS DE DIAGNÓSTICO: ExcelenciaEnDermatologia.com → [Biblioteca Educativa](#) → [Videos](#)

SECCIONES DE TÉCNICAS DE DIAGNÓSTICO: ExcelenciaEnDermatologia.com → [Técnicas de diagnóstico](#)

¿CÓMO SE TRATA?

CASOS LEVES

- administrar diariamente omega-3 y/o omega-6
- Terapia tópica- champús queratolítico y enjuagues emolientes/humectantes cada 2-4 días

CASOS GRAVES

- Dosis elevadas de suplementos orales de ácidos grasos, diariamente
- Propilenglicol en agua (50-70%) en aerosol o un humectante a base de agua en aerosol, diariamente.
- Remojos con aceite para bebés o minerales (2-3 horas) seguido de un baño para quitar el exceso de aceite, todas las semanas hasta que la afección haya mejorado, luego, realizarlo cada 2 a 4 semanas como mantenimiento.

MEDICAMENTOS ADICIONALES

VITAMINA A

- 1000 UI/kg/vía oral cada 24 horas
- Tetraciclina/Niacinamida
- Los perros con un peso menor a 10kg- 250mg de cada una vía oral cada 8 horas
- Los perros con un peso mayor a 10kg- 500mg de cada una vía oral cada 8 horas

PREDNISONA

- 2 mg/kg/vía oral cada 24 horas hasta que las lesiones estén controladas, luego disminuir la dosis hasta alcanzar el mínimo de dosis diaria efectiva para controlar los signos clínicos.

ISOTRETINOÍNA O ACITRETINA

- 1 mg/kg/vía oral cada 12-24 horas hasta que las lesiones mejoren, posteriormente administrar cada 24-48 horas o 0,5 mg/kg cada 24 horas
- Se deben monitorear los valores de las enzimas hepáticas cada dos semanas durante la inducción
- Requiere del consentimiento del dueño para prescribirlo

CICLOSPORINA (ATÓPICA)

- 5 mg/kg/vía oral cada 24 horas

- Este es el único tratamiento que probablemente haya causado un incremento en las glándulas sebáceas además de una mejora clínica
- Tratamiento con antibióticos o antifúngicos apropiados si se presenta una infección bacteriana o por levaduras como consecuencia
- El diagnóstico y tratamiento temprano generalmente conlleva a un mejor pronóstico a largo tiempo

COMENTARIOS

- La adenitis sebácea es hereditaria como una condición autosómica recesiva en Poodle y Akita, por lo tanto los perros enfermos no deben reproducirse.
- La adenitis sebácea es una afección en la cual las glándulas sebáceas se inflaman y, finalmente, se destruyen.
- Un diagnóstico definitivo se obtiene mediante una biopsia cutánea y una dermatohistopatología
- Los perros de pelo corto pueden tener signos clínicos más leves, lo que presenta un mejor pronóstico que el de los perros de pelo largo.
- Algunos perros tienen períodos de mejoras y recaídas espontáneas que ocurren independientemente del tratamiento
- Pueden ser necesarias múltiples terapias para tratar esta afección

LECTURA ADICIONAL Y REFERENCIAS

- Hnilica KA. Sebaceous Adenitis. In: Small Animal Dermatology- A Color Atlas and Therapeutic Guide. 3rd Edition. St. Louis: WB Saunders, 2011. p 382-384.
- Lam ATH, Affolter VK, Outerbridge CA, et al. Oral vitamin A as an adjunct treatment for canine sebaceous adenitis. *Vet Dermatol* 22[4] Aug 01, 2011: 305-11.
- Linek M, Boss C, Haemmerling R, et al. Effects of cyclosporine A on clinical and histologic abnormalities in dogs with sebaceous adenitis. *J Am Vet Med Assoc* 226[1] Jan 01, 2005: 59-64.
- Lortz J, Favrot C, Mecklenburg L, et al. A multicentre placebo-controlled clinical trial on the efficacy of oral ciclosporin A in the treatment of canine idiopathic sebaceous adenitis in comparison with conventional topical treatment. *Vet Dermatol* 21[6] Dec 01, 2010: 593-601.
- Miller WH Jr, Griffin CE, Campbell KL. Granulomatous Sebaceous Adenitis. In: Muller and Kirk's Small Animal Dermatology. 7th edition. Philadelphia: WB Saunders; 2013. p. 695-699.
- Information regarding the Orthopedic Foundation for Animals registry for Sebaceous Adenitis (www.offa.org/sa_info.html)
- Sousa CA. Sebaceous adenitis. *Vet Clin North Am Small Anim Pract* 36(1) 2006:243-9.



PERSPECTIVAS DE LOS CONOCIMIENTOS CLÍNICOS

DERMATOSIS ENDÓCRINA Y METABÓLICA

HIPERADRENOCORTICISMO – CANINO

Perspectivas de los conocimientos clínicos creado por Catherine Outerbridge, Doctora en Medicina Veterinaria, Diplomada por el ACVD, Diplomada en la ACVIM

CONTENIDO

PANORAMA GENERAL : 9.1

¿CÓMO ES? : 9.2

BIBLIOTECA DE IMÁGENES SOBRE LA PATOLOGÍA : 9.3

¿QUÉ OTRA PATOLOGÍA SE PARECE A ÉSTA? : 9.4

¿CÓMO SE DIAGNOSTICA? : 9.4

¿CÓMO SE TRATA? : 9.5

COMENTARIOS : 9.7

REFERENCIAS : 9.7

PANORAMA GENERAL

- El hiperadrenocorticismo en el perro (HAC) es una enfermedad espontánea que surge comúnmente por la secreción de corticotropina, adenoma pituitario, que resulta en una hiperplasia de la glándula adrenal bilateral y una producción excesiva de cortisol [forma de HAC dependiente de la pituitaria (HDP)]. El hiperadrenocorticismo también puede ocurrir cuando hay un tumor adrenal que secreta cortisol o HAC adrenal dependiente.
- La hipercortisolemia también se genera cuando se le administra a los perros fuentes exógenas excesivas de glucocorticoides en el tratamiento de enfermedades inmuno-mediadas o hipersensibilidades. La hipercortisolemia iatrogénica no es un sinónimo de HAC. Sin embargo, todas las causas de hipercortisolemia pueden referirse correctamente como el síndrome de Cushing¹.
- La piel es muy sensible a los incrementos de cortisol y varios tipos de cambios pueden ocurrir debido a los efectos de la proteína catabólica y de los antimitóticos de los glucocorticoides. Los

glucocorticoides causan anomalías en la cornificación, inhiben la proliferación de fibroblastos y la producción de colágeno y causan atrofia en la glándula pilosebácea. Estos cambios pueden ser muchos de los signos clínicos cutáneos que se observan en perros con HAC.

¿CÓMO ES?

- Perros de mediana edad a edad avanzada (edad media al momento del diagnóstico es de 10 años)². Los perros con HAC adrenal son usualmente mayores que aquellos con PDH; el 75% de perros con el HDP y el 90% de perros con tumores adrenocorticales son > a 9 años de edad en el momento del diagnóstico^{1,3}.
- En general, la HAC se diagnostica en perros de razas pequeñas y el 75% pesan menos de 20kg^{1,3}. Sin embargo, 50% de los perros con HAC adrenal son mayores de 20 kg. Los poodles, dachshunds, boxers y varias razas de terriers están predispuestos a desarrollar el HDP³.
- El signo clínico cutáneo más común es la alopecia. También se presentan signos clínicos no cutáneos en perros con HAC. Los signos clínicos más comunes son la poliuria y polidipsia, polifagia, abdomen péndulo debido a pérdida de masa muscular, hepatomegalia, debilidad o atrofia muscular, cambios reproductivos (anestro en perras enteras, hipertrofia del clítoris y atrofia testicular), jadeo, hipertensión y neuropatías periféricas (parálisis facial). En algunos casos, los cambios en la piel pueden ser el primer signo clínico en aparecer y conducen al diagnóstico de HAC sin otros signos clínicos típicos presentes⁴.
- La alopecia generalmente comienza en los puntos de presión y usualmente comprende el cuerpo de manera bilateral en una distribución simétrica, pero, puede presentarse como un afinamiento del pelo generalizado o una alopecia troncal irregular.
- El pelaje que persiste usualmente es seco, frágil y puede ser opaco o descolorido, lo que refleja la persistencia de folículos pilosos en fase telógena y una falla en el inicio de la fase anágena. Esto puede explicar el hecho de que el pelo entrecortado no vuelva a crecer tan rápido.
- La hipercortisolemia (endógena o exógena) se refleja en una piel delgada, hipotónica, donde se forma equimosis con facilidad. Esta piel delgada e hipotónica es más evidente en el abdomen donde la atrofia del colágeno dérmico hace más visible la vascularización cutánea.
- Como resultado de la hipercortisolemia, pueden desarrollarse los siguientes cambios en la piel: hiperpigmentación, trastornos de la cornificación (seborrea), flebectasias (dilataciones o varicosidades de las vénulas en la dermis superficial), comedones (tapón de queratina y sebo dentro del folículo piloso que es negro en la superficie), milia (blanco, lleno de queratina sin abertura en la superficie de la piel) y estrías (áreas irregulares de la piel que parecen bandas o líneas)⁵.
- Otras consecuencias de la hipercortisolemia en la piel es la demora en la cicatrización de heridas y el incremento en el riesgo de infecciones.
- Se pueden desarrollar infecciones bacterianas o fúngicas de la piel en perros con hipercortisolemia.
- La calcinosis cutis es una calcificación distrófica que ocurre en perros con hipercortisolemia endógena o exógena. Los labradores retrievers, rottweilers, boxers y pit bull terriers eran razas que sobrerrepresentaban esta patología en un estudio⁶. El mismo estudio mostró que el mineral presente dentro de las lesiones de la calcinosis cutis eran cristales de apatita⁶. Las lesiones de la calcinosis cutis en general progresan para fusionarse en placas firmes y ásperas que pueden ulcerarse y desarrollar

BIBLIOTECA DE IMÁGENES SOBRE LA PATOLOGÍA : HIPERADRENOCORTICISMO- CANINO

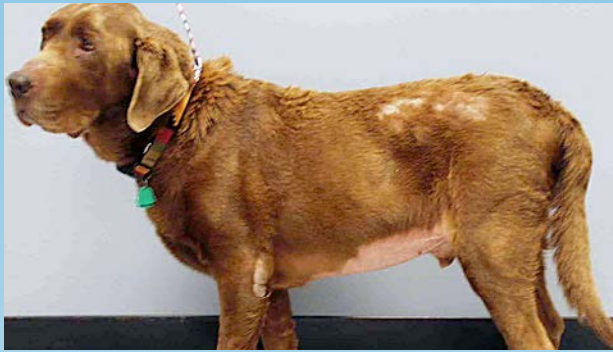

Figura 1. HAC adrenal (Labrador Retriever) – pelaje seco, opaco; alopecia sobre el hombro en los puntos de presión/zona lumbar; abdomen péndulo; postura encorvada



Figura 2. Marcada atrofia muscular (mismo perro que a la izquierda) y alopecia focal peri-ocular. Se encontraron ácaros *Demodex* en los raspados profundos de piel en las lesiones faciales con alopecia.

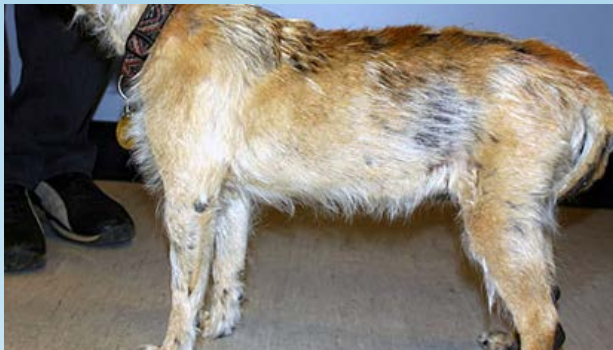

Figura 3. Border Terrier – afinamiento del pelaje, alopecia irregular multifocal e hiperpigmentación. Alopecia en los puntos de presión y en dorsal de la cola.

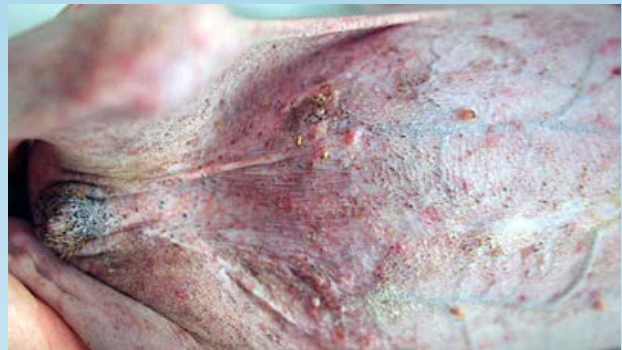

Figura 4. Distensión abdominal prominente; adelgazamiento de la piel –vasculatura superficial visible; numerosos comedones; eritema, pápulas consecuencia de una infección bacteriana en la piel.

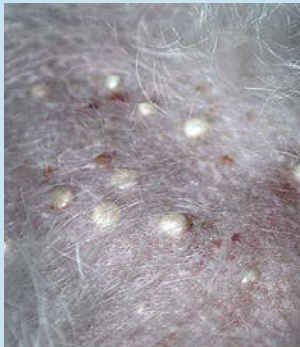

Figura 5. Milia en el lomo de un Bichon Frise con HAC

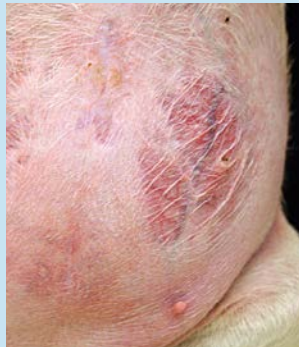

Figura 6. Distensión abdominal evidente, afinamiento de la piel con áreas simétricas bilaterales de vasculatura prominente y estrías.

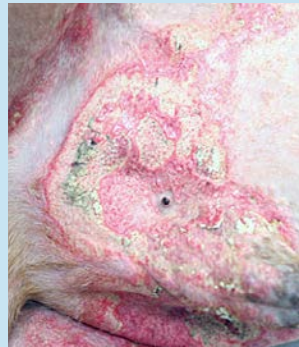

Figura 7. Lesiones de calcinosis cutis en la zona inguinal de un perro medicado con corticosteroides para tratar una enfermedad inmunomediada.

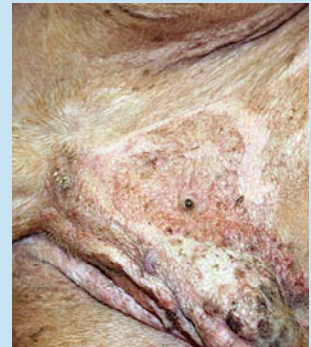

Figura 8. Resolución de las lesiones de calcinosis cutis luego de suspender los corticosteroides; enfermedad inmunomediada fue tratada con otra medicación.

Todas las fotos son cortesía de la Universidad de California Davis, colección de fotos del servicio clínico de dermatología veterinaria.

costras hemorrágicas. Desde el punto de vista clínico, estas lesiones se desarrollan generalmente en el área dorsal o inguinal. La calcificación distrófica también puede comprometer las membranas mucosas y la lengua.

¿QUÉ OTRA PATOLOGÍA SE PARECE A ÉSTA?

- Hiperkortisolemia iatrogénica por administración exógena o aplicación tópica de corticosteroides o por vía parenteral.
- Alopecia consecuencia de hipotiroidismo canino
- Alopecia e hiperpigmentación consecuencia de los desequilibrios de las hormonas sexuales por neoplasia testicular o adrenal.
- Detención del ciclo del pelo en razas de mucho pelaje (alopecia, hiperplasia tipo adrenal)

¿CÓMO SE DIAGNOSTICA?

- El hiperadrenocorticismismo se diagnostica a partir de pruebas de diagnóstico realizadas en perros con antecedentes compatibles y resultados de examen físico junto con la advertencia de cualquier antecedente de administración exógena de corticosteroides y enfermedades simultáneas.
- Si se realiza un panel bioquímico de recuento de glóbulos y suero, el índice de sospecha clínica de HAC incrementa si las enzimas hepáticas son elevadas (especialmente la fosfatasa alcalina que es una isoenzima inducida por esteroides). Otras anomalías clínico patológicas que pueden observarse en perros con hiperkortisolemia son leucocitos con neutrofilia desarrollada, linfopenia y eosinopenia; trombocitosis; eritrocitosis; hipercolesterolemia; hipertrigliceridemia; hiperfosfatemia y una disminución del nitrógeno ureico en sangre (BUN). Puede aparecer una diabetes mellitus simultáneamente con el HAC y, de suceder, es muy difícil de controlar.
- El análisis de orina generalmente muestra una densidad específica de la orina que es menor a 1,020. Puede presentarse una proteinuria con una relación proteína-creatinina en orina levemente elevada. Las infecciones urinarias son comunes y un análisis de sedimento urinario puede mostrar bacteriuria sin piuria simultánea.
- El diagnóstico por imágenes puede implicar radiografías, ultrasonido abdominal o algo más avanzado como tomografía computada (TC) o resonancia magnética (RM). Los cambios en la radiografía abdominal incluyen hepatomegalia y una posible calcificación de una masa adrenal (alrededor de 50% de los adenomas o carcinomas adrenales tiene un grado de calcificación)⁷. El ultrasonido abdominal puede revelar una adenomegalia bilateral o unilateral. Pocas veces se observa una adenomegalia bilateral con una masa adrenal de manera simultánea. La presencia de una adenomegalia bilateral sin una masa adrenal puede diferenciar el HDP de un tumor en la adrenal que causa HAC. La tomografía computada o la RM se usan para visualizar las glándulas adrenales. La RM también se usa para evaluar posibles macroadenomas de la glándula pituitaria.

- El examen de la función endócrina para evaluar el HAC implica usar una o más pruebas de diagnóstico y, si resulta positivo, luego se debe diferenciar la causa del HAC. Las pruebas de diagnóstico incluyen la relación cortisol-creatinina urinaria (RCCU), prueba de estimulación con ACTH o la prueba de inhibición con dosis baja de dexametasona (PIDBD)
- La muestra para la RCCU debe obtenerse preferentemente a la mañana, en el ambiente del perro. Este análisis es muy sensible pero tiene baja especificidad ya que muchas otras enfermedades pueden incrementar la RCCU. La RCCU es la más valiosa al descartar el HAC porque un resultado normal no es compatible con el diagnóstico de HAC.
- La prueba de estimulación con ACTH mide la respuesta de las glándulas adrenales en una dosis máxima de ACTH. Existen diferentes protocolos dependiendo de la forma de ACTH usada y los lectores deben referirse a bibliografía de medicina interna veterinaria. Comparada con la PIDBD, la prueba de estimulación con ACTH tiene un par de desventajas: es menos sensible, más costosa y no puede diferenciar el HDP de un tumor adrenal que cause el HAC. Sin embargo, se puede diferenciar la hipercortisolemia iatrogénica del HAC, permite la evaluación de otras hormonas adrenales en pacientes donde se sospechan trastornos en otras hormonas esteroideas adrenales y es una prueba más breve para realizar que la PIDBD.
- La PIDBD es considerada la prueba de diagnóstico preferida para diagnosticar el HAC en el perro ya que es mucho más sensible que la prueba de estimulación con ACTH pero no puede identificar casos de hipercortisolemia iatrogénica. Sin embargo, la especificidad de esta prueba es baja por lo que enfermedades no adrenales pueden alterar los resultados de la PIDBD. Si un perro presenta inhibición del cortisol a las 4h en una PIDBD que luego se normaliza a las 8h esto es diagnóstico de HDP y no se necesita otro estudio para diferenciarlo. Aun así, no todos los perros con HDP tiene el cortisol inhibido a las 4h y en aquellos casos donde existe una inhibición parcial a nula, se necesitan otras pruebas de diagnóstico para diferenciar el HDP de un tumor adrenal que causa HAC.
- El HAC causado por el HDP versus un tumor adrenal se puede diferenciar a partir de los resultados de la PIDBD y, si no es posible, los resultados de un ultrasonido abdominal, realizando una prueba de inhibición dosis alta de dexametasona (PIDAD) o midiendo la HACT endógena puede diferenciar la causa del HAC.

¿CÓMO SE TRATA?

- Los cambios cutáneos relacionados con la hipercortisolemia persistirán o progresarán a menos que se la pueda corregir. La hipercortisolemia iatrogénica debe tratarse reduciendo el uso de corticosteroides exógenos en un perro afectado.
- Los perros solo deben ser tratados por el HAC cuando hay signos clínicos compatibles y pruebas de función endocrina como diagnóstico del HAC. Los perros con enfermedades crónicas en la piel que son compatibles clínicamente con el HAC no deben tratarse empíricamente sin la confirmación de la prueba de la función endocrina. Asimismo, los perros con resultados de prueba de diagnóstico sugestivos pero sin signos clínicos compatibles no deben ser tratados.
- Actualmente, el HAC se trata generalmente con trilostano (Vetoryl[®], Dechra Ltd) que es la única droga aprobada por la FDA para el tratamiento del HAC dependiente de la adrenal y dependiente de la pituitaria.

- El trilostano reduce la hipercortisolemia mediante una inhibición competitiva de la enzima 3β-hidroxiesteroide deshidrogenasa de la glándula adrenal y de este modo, inhibe la esteroidogénesis de la glándula adrenal y la producción de cortisol.
- La dosis se basa en la presentación de la pastilla apropiada para el peso corporal del perro en una dosis inicial que varía desde 2,2 a 6,7 mg/kg una vez al día. El tratamiento debe ser individualizado y algunos perros estarán bien controlados con una dosis diaria de 3 a 6 mg/kg y otros con una dosis doble de 1 a 2,5 mg/kg³.
- El trilostano no debe administrarse en perros con enfermedades hepáticas o insuficiencia renal. No debe administrarse en hembras preñadas ya que se observaron efectos teratogénicos en animales de laboratorio. Los efectos adversos más comunes del trilostano son la disminución del apetito, vómitos, letargo y debilidad. Los efectos adversos más graves son menos comunes y comprenden depresión, diarrea hemorrágica, colapso, crisis hipoadrenocortical o necrosis/ ruptura de las adrenales que pueden provocar la muerte. Este último efecto adverso se considera un efecto indirecto del trilostano y la hipótesis es que resulta del incremento en la hormona adrenocorticotrópica (ACTH) durante la terapia con trilostano⁸.
- Durante muchos años, el mitotano, o,p'DDD (Lysodren), fue el tratamiento preferido para el HAC y aún sigue usándose. El uso no autorizado de esta droga para tratar el HAC es efectivo debido a la necrosis adrenocortical selectiva y atrofia de la zona fascicular (capa que secreta cortisol en la corteza adrenal) y la zona reticular (capa que secreta hormonas sexuales de la corteza adrenal). La zona glomerular (capa que secreta mineralocorticoides de la corteza adrenal) es menos sensible al efecto necrotizante de esta droga pero dosis elevadas pueden provocar una necrosis completa de todas las capas de la corteza adrenal. Hay diversos protocolos publicados y los lectores deben referirse a la bibliografía de medicina interna veterinaria.
- Los efectos adversos del mitotano se pueden desarrollar durante la terapia de inducción y la de mantenimiento y están generalmente relacionados con una deficiencia del cortisol y los pacientes mejoran cuando se les administra un suplemento de glucocorticoide. En casos graves, es posible que ocurra una crisis hipoadrenocortical con una deficiencia de glucocorticoides y mineralocorticoides (enfermedad de Addison).
- Otras terapias que han sido usadas para el tratamiento del HAC incluyen L-deprenyl, ketoconazol, radioterapia para los tumores pituitarios, adrenalectomía o hipofisectomía. El L-deprenyl está aprobado por la FDA para el tratamiento de casos leves de HAC dependiente de la pituitaria. Es un inhibidor selectivo e irreversible de la monoamino oxidasa, lo que resulta en un aumento de las concentraciones de dopamina central que tendrá un impacto negativo en la liberación de la corticotropina de la pars intermedia. Sin embargo, menos del 30% de los perros con HAC tienen un adenoma pituitario que afecte la pars intermedia, por lo tanto, esta opción de tratamiento tiene una eficacia limitada.
- Todos los tratamientos médicos requieren un seguimiento cuidadoso de los pacientes para determinar que hay un control adecuado del HAC sin producir hipoadrenocorticismos iatrogénicos. Esto se realiza mediante la evaluación del éxito del tratamiento a partir de los resultados de la prueba de estimulación con ACTH. El momento para realizar la prueba con ACTH y su interpretación variará dependiendo del tratamiento médico elegido. Hay mucha bibliografía sobre medicina interna que puede brindar información más detallada respecto a los diversos protocolos de tratamiento.
- Si se presenta una pioderma u otitis externa, se deben tratar con una terapia antimicrobiana adecuada a partir de una citología, un cultivo bacteriano y una prueba de susceptibilidad.

COMENTARIOS

- Las lesiones de calcinosis cutis por lo general se resuelven a tiempo si se puede resolver o tratar la hipercortisolemia. En algunos casos puede desarrollarse una metaplasia ósea. Las lesiones de osteoma cutis resultantes no se revertirán.
- Se informó que el dimetilsulfóxido (DMSO) en gel, aplicado una a dos veces al día, es beneficioso para acelerar la resolución de las lesiones de calcinosis cutis⁵. Sin embargo, el desorden de cortisol subyacente debe ser resuelto o tratado.
- Es importante recordar que la hipercortisolemia (endógena o exógena) puede alterar la función tiroidea. En general, los perros con hipercortisolemia tendrán concentraciones séricas de tiroxina bajas o por debajo del rango de referencia y, aunque menos frecuente, pueden tener baja la tiroxina libre³. La tirotropina (TSH) endógena en perros con HAC es generalmente baja o normal. Si un perro presenta signos clínicos como la alopecia, aumento de peso e hipercolesterolemia que podría ser compatible con hipotiroidismo o HAC, debería analizarse primero el HAC antes de interpretar los valores bajos de la hormona tiroidea.

REFERENCIAS

1. Feldman EC and Nelson RW. Hyperadrenocorticism *IN* Canine and Feline Endocrinology and Reproduction
2. Reusch CE, Feldman EC: Canine hyperadrenocorticism due to adrenocortical neoplasia. *J Vet Intern Med* 1991; 5:3.
3. Melian C., Perez-Alenza M.D, and Peterson ME. Hyperadrenocorticism In *Textbook of Veterinary Internal Medicine*. 7th ed. Ed Ettinger SJ & Feldman EC: St Louis Missouri: Saunders Elsevier; 2010 p.1816-1840.
4. Zur G, White SD Hyperadrenocorticism in 10 dogs with skin lesions as the only presenting clinical signs. *J Am Anim Hosp* 2011 47: 418-427.
5. Miller WH, Griffen DE, Campbell KL. Muller and Kirk's Small Animal Dermatology, 7th ed. St. Louis, Missouri:Elsevier Mosby 2013 p. 513-526.
6. Doerr KA, Outerbridge CA, White SD et al. Calcinosis cutis in dogs: histopathological and clinical analysis of 46 cases. *Vet Dermatol*. Epub: 8 APR 2013
7. Penninck DG, Feldman EC, Nyland TG: Radiologic features of canine hyperadrenocorticism caused by autonomously functioning adrenocortical tumors: 23 cases (1978-1986). *J Am Vet Med Assoc* 1988; 192:1604.
8. Burkhardt WA, Guscetti F, Boretti FS et al. Adrenocorticotrophic hormone but not trilostane, causes severe adrenal hemorrhage, vacuolization and apoptosis in rats. *Domest Anim Endocrinol* 2011; 40:155-164.



PERSPECTIVAS DE LOS CONOCIMIENTOS CLÍNICOS

DERMATOSIS ENDÓCRINA Y METABÓLICA

HIPOTIROIDISMO - CANINO

Perspectiva del conocimiento clínico creado por Catherine Outerbridge, Doctora en Medicina Veterinaria, Diplomada por el ACVD, Diplomada por el ACVIM

CONTENIDO

PANORAMA GENERAL : 10.1

¿CÓMO ES? : 10.2

¿QUÉ OTRA PATOLOGÍA SE PARECE A ÉSTA? : 10.2

BIBLIOTECA DE IMÁGENES SOBRE LA PATOLOGÍA : 10.3

¿CÓMO SE DIAGNOSTICA? : 10.4

¿CÓMO SE TRATA? : 10.4

REFERENCIAS : 10.5

PANORAMA GENERAL

- El hipotiroidismo en el perro es una endocrinopatía que muchas veces surge como consecuencia de una tiroiditis linfocitaria o una atrofia idiopática de las tiroides.
- Los cambios dermatológicos ocurren entre el 60% y 80% de los perros hipotiroideos^{1,2}.
- Las hormonas tiroideas son muy importantes para la piel y promueven el comienzo de la fase anágena del ciclo del folículo piloso³.
- El hipotiroidismo resulta en trastornos de la cornificación, melanosis, incremento en la cantidad de folículos pilosos en la fase telógena y acumulación de mucina en la dermis.
- En el hipotiroidismo, es probable que la función de barrera normal de la epidermis esté dañada y en modelos de animales se ha reportado alteración en la función de los neutrófilos y la de los linfocitos⁴.

¿CÓMO ES?

- Perros de mediana edad (la edad promedio al momento del diagnóstico es de 7 años)⁵
- Golden Retriever, Doberman Pinscher y Beagle son algunas de las razas predispuestas
- El hipotiroidismo generalmente provoca cambios en la calidad del pelaje (color, textura y cantidad). Los perros presentan alopecia, pelaje seco, opaco, hiperpigmentación variable, descamación y coma mixedematoso.
- La alopecia suele notarse primero en las áreas de desgaste (cuello debajo del collar, zona dorsal de la cola, puntos de presión laterales y del tronco). La extensión y patrón de la alopecia puede variar entre las razas de perros y animales individuales.
- El pelaje, en general, se ve seco, quebradizo y puede estar opaco o desteñido.
- La falta de crecimiento de pelo luego de recortarlo es un problema que se presenta en perros hipotiroideos^{6,7}. Esto debe considerarse según la raza y la ubicación del pelo cortado. En algunas razas y áreas del cuerpo lleva más tiempo que vuelva a crecer el pelo luego de que se corte y, 6 meses o más, puede ser normal en estas circunstancias.
- En algunos perros se puede observar seborrea en el borde del pabellón de la oreja⁶.
- Se puede observar alopecia en la parte dorsal del hocico hasta el plano nasal⁸.
- Presencia de mixedema por acumulación de mucina y engrosamiento dérmico. En general, esto ocurre en la piel de la frente, párpados y laterales del rostro lo que crea la expresión “trágica” del hipotiroidismo.
- El pioderma y la otitis externa recurrentes ocurren en perros hipotiroideos. Se debe considerar el hipotiroidismo en los perros con otitis externa recurrente o refractaria o con pioderma recurrente.
- Se pueden observar otros signos clínicos relacionados con los efectos de la disminución de la hormona tiroidea en el índice metabólico, el sistema reproductor, el sistema nervioso, el sistema cardiovascular y los ojos. Esto puede resultar en letargia, obesidad, problemas de fertilidad, neuropatías periféricas, casos raros de disfunción cerebral y lipidosis corneal.

¿QUÉ OTRA PATOLOGÍA SE PARECE A ÉSTA?

- Alopecia como consecuencia de hiperadrenocorticismos
- Alopecia e hiperpigmentación como consecuencia del desequilibrio de las hormonas sexuales por neoplasia testicular o adrenal.
- Pioderma recurrente u otitis externa refractaria relacionada con una dermatitis alérgica subyacente no reconocida o mal controlada. underlying allergic dermatitis

BIBLIOTECA DE IMÁGENES SOBRE LA PATOLOGÍA : HIPOTIROIDISMO - CANINO

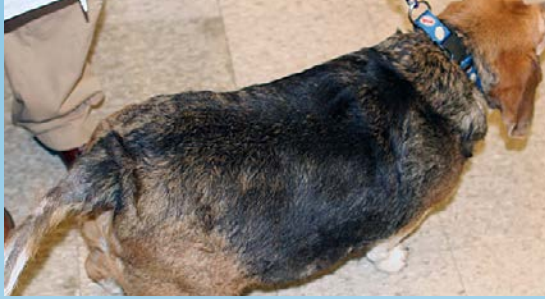

Figura 1a. Un Beagle obeso con pelaje seco y un patrón de desgaste sobre la zona dorsal de la cola.



Figura 1b. El aspecto dorsal de la cola del perro en 1a) tiene una alopecia multifocal de parcial a completa con hiperpigmentación secundaria.



Figura 2a. Un Golden Retriever con un pelaje opaco, desteñado, afinado, telogenizado, lo que sugiere un trastorno en el ciclo folicular.

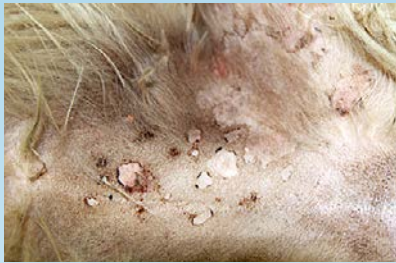

Figura 2b. La región inguinal del mismo Golden Retriever presenta collarettes que indican una pioderma superficial. El perro tuvo pioderma recurrente durante un año, al diagnosticarlo con hipotiroidismo

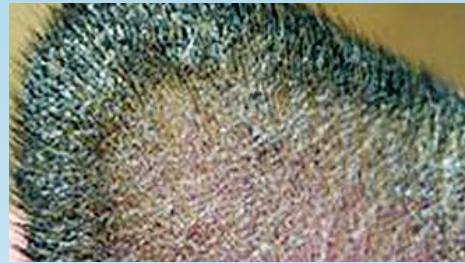

Figura 3. Un perro hipotiroideo con seborrea en el margen del pabellón auricular caracterizada por cilindros foliculares y adherencia de restos queratinizados a lo largo del margen del pabellón auricular.

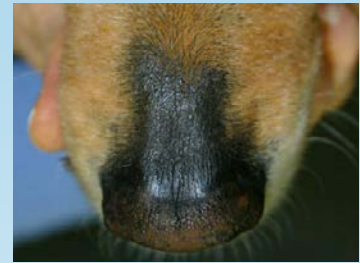


Figura 4. Un perro hipotiroideo con alopecia en la parte dorsal del hocico hasta el plano nasal.

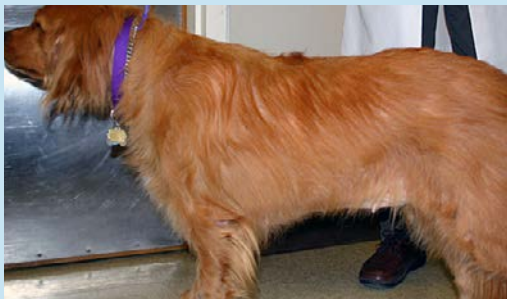

Figura 5. Un Golden Retriever con graves pliegues en la piel sobre la frente y los párpados debido al mixedema. El perro tiene un pelaje débil con pérdida de pelos largos en la zona caudal de los muslos.

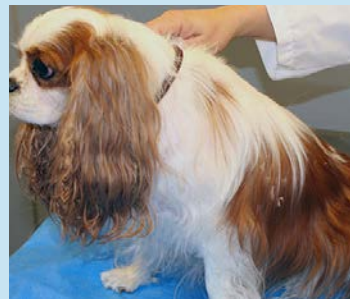

Figura 6a. Un Cavalier King Charles Spaniel presenta 2 semanas de suplemento tiroideo. Se observa una evidente descamación en el pelaje.



Figura 6b. Primer plano del perro en 6a. Capas de piel exfoliando y atrapadas en el pelaje.

Las fotos 1a, 1 b, 2a, 2b, 5, 6a, 6b son cortesía de la Universidad de Davis California, Servicio de Dermatología Veterinaria; La Foto 4 es cortesía de la Dra. Candace Sousa

¿CÓMO SE DIAGNOSTICA?

- Muchas veces, el hipotiroidismo no se diagnostica ya que puede presentarse con signos clínicos indefinidos que son insidiosos al comienzo y las pruebas de diagnóstico no son siempre definitivas y pueden tener la influencia de enfermedades no tiroideas y de la administración de drogas concurrente. A menudo se sobrediagnostica cuando se asume que es la causa de la alopecia o del prurito crónico en la piel a partir de un nivel de T4 bajo normal. A veces el diagnóstico se pasa por alto en el control de los perros con pioderma concurrente u otitis externa refractaria.
- Se deben tener en cuenta los antecedentes compatibles y los exámenes físicos junto con el conocimiento de enfermedades no tiroideas (ENT) concurrentes o la administración de drogas que pueden interferir con el análisis de tiroides antes de realizar dicho análisis.
- Si se realiza un análisis de sangre y suero, se incrementa el índice de un posible hipotiroidismo si se registra hipercolesterolemia en ayunas, elevada creatinina cinasa o anemia normocítica normocrómica. (Scoot-Moncrieff)
- La medida de las hormonas tiroideas tiroxina total (TT4) y la tiroxina libre (fT4) junto con las concentraciones de la hormona estimulante de la tiroides basal proporcionan los medios para evaluar la función tiroidea.
- La T4 total es una buena prueba de diagnóstico y si los niveles se encuentran dentro del rango de referencia, el perro es eutiroideo. La disminución de la TT4 no es siempre un síntoma definitivo o específico del hipotiroidismo y puede estar influenciada por ENT, administración de drogas u otras influencias (momento del día, momento del año, raza y edad).
- El método de equilibrio de diálisis de la fT4 se ve menos afectado por los cambios en la unión de proteínas que la TT4. Esta es la hormona tiroidea que entra a las células y en los humanos no se ve afectada por enfermedades no tiroideas aunque esto no siempre es así en los perros.
- La medición de TSH debe ser un indicador preciso de la función tiroidea ya que la TT4 tiene una retroalimentación negativa en la producción de TSH por la pituitaria y, si la TT4 disminuye, la TSH debe incrementar. Sin embargo, la especificidad es baja si solo se utiliza para diagnosticar el hipotiroidismo ya que los perros eutiroideos pueden tener TSH elevada y los perros hipotiroideos pueden tener concentraciones de TSH normales. Cuando se registra TSH elevada junto con TT4 y fT4 bajas, la especificidad para hipotiroidismo es aproximadamente del 100%⁵
- La administración concurrente de ciertos medicamentos como las sulfonamidas y corticosteroides pueden afectar los niveles de TT4.

¿CÓMO SE TRATA?

- Para tratar el hipotiroidismo se requiere la administración oral de por vida de levotiroxina. La dosis más común es de 0,02 mg/kg cada 12 a 24 horas. Sin embargo, los perros varían en cuanto a la respuesta de la medicación y algunos requieren dosis menores u otra frecuencia de administración.
- Una vez que se inicia el tratamiento con levotiroxina, al principio y de manera temporal, las condiciones de la piel pueden empeorar. Cuando se logra un estado eutiroideo, los folículos pilosos

pasaran a la etapa anágena y por consiguiente, los pelos viejos telogenizados se caerán en cantidad. Al reiniciarse la cornificación normal, la exfoliación puede aumentar temporalmente.

- El suplemento de levotiroxina adicional se evalúa a partir de la respuesta clínica que se desea obtener y midiendo los niveles de TT4 luego de cuatro a seis horas de la administración de la pastilla.
- La TT4 post-pastilla debe estar al límite superior del rango de referencia o justo por debajo de ese rango. Si los niveles post-pastilla son excesivamente elevados o el perro muestra signos clínicos de hipertiroidismo, se debe reducir la dosis o el intervalo de las dosis.
- Como alternativa, los resultados de la medición de la TT4 12 horas (si es un tratamiento de dos veces por día) o 24 horas (si es un tratamiento de un día) luego de la administración, deben ser en el rango bajo a normal.
- Si hubiera pioderma u otitis externa se deben tratar con una terapia antimicrobiana a partir de una citología y un cultivo bacteriano y una prueba de susceptibilidad.

REFERENCIAS

1. Panciera DL: Hypothyroidism in dogs: 66 cases (1987-1992) *J Am Vet Med Assoc* 1994; 204:761.
2. Dixon RM, et al: Epidemiological, clinical, haematological and biochemical characteristics of canine hypothyroidism. *Vet Rec* 1999; 145:481.
3. Credille KM, Slater MR, Moriello KA, Nachreiner RF, Tucker KA, Dunstan RW. The effects of thyroid hormones on the skin of beagle dogs. *J Vet Intern Med* 2001;15: 539-46.
4. De Vito P, Incerpi S, Pederson JZ, Davis FB, Davis P. Thyroid hormones as modulators of immune activities at the cellular level. *Thyroid* 2011;21: 879-90.
5. Scott-Moncrieff JC. Hypothyroidism In *Textbook of Veterinary Internal Medicine*. 7th ed. Ed Ettinger SJ & Feldman EC: St Louis Missouri: Saunders Elsevier; 2010 p.1751-1761.
6. Gross TL, Ihrke PJ, Walder EJ, Affolter VK. *Skin Diseases of the Dog and Cat. Clinical and Histopathologic Diagnosis*, 2nd ed. Ames, IA: Blackwell Science Ltd; 2005. p. 480-517.
7. Scott DW, Miller WH, Griffin DE. *Muller and Kirk's Small Animal Dermatology*, 6th ed. Philadelphia, PA: Elsevier Health; 2001 p. 780-885.
8. Miller WH, Griffen DE, Campbell KL. *Muller and Kirk's Small Animal Dermatology*, 7th ed. St. Louis, Missouri:Elsevier Mosby 2013 p. 502-512.



PERSPECTIVAS DE LOS CONOCIMIENTOS CLÍNICOS

COMPLEJO GRANULOMA EOSINOFÍLICO FELINO

Perspectivas de los conocimientos clínicos creado por Andrew Lowe, DMV, Maestría en ciencias, Diplomado por la ACVD

CONTENIDO

PANORAMA GENERAL : 11.1

¿CÓMO ES? : 11.2

BIBLIOTECA DE IMÁGENES SOBRE LA PATOLOGÍA : 11.3

¿QUÉ OTRA PATOLOGÍA SE PARECE A ÉSTA? : 11.4

¿CÓMO SE DIAGNOSTICA? : 11.4

¿CÓMO SE TRATA? : 11.5

COMENTARIOS : 11.6

LECTURA COMPLEMENTARIA (REFERENCIAS) : 11.6

PANORAMA GENERAL

- El complejo granuloma eosinofílico felino es un término que se le asigna a un grupo de enfermedades inflamatorias de la piel que afecta a gatos y que se manifiesta de tres maneras diferentes: placas eosinofílicas, granulomas eosinofílicos, y úlceras indolentes.
- El término “complejo granuloma eosinofílico” es de uso común, pero no está universalmente aceptado ya que no en todos los tipos del complejo se exhibe una verdadera reacción granulomatosa.
- Las tres manifestaciones del “complejo” han sido comúnmente asociadas a reacciones de hipersensibilidad, a pesar de que existe cierta polémica acerca de si todos los tipos tienen las mismas probabilidades de ser asociados con una etiología de hipersensibilidad. Algunos sugieren que el granuloma eosinofílico, en particular, es más comúnmente de naturaleza idiopática.
- El término “enfermedades eosinofílicas” se ha utilizado en estudios recientes para describir las mismas tres manifestaciones y se demostró que las “enfermedades eosinofílicas” son uno de los cuatro patrones principales de reacción cutánea observado en gatos con dermatitis por hipersensibilidad.

- Las lesiones del complejo granuloma eosinofílico pueden observarse en gatos con hipersensibilidad ambiental, al alimento o a las pulgas, entre otros, y no son específicas al tipo de alergia que el gato padece.

¿CÓMO ES?

- Cada una de las tres manifestaciones tiene un aspecto característico y puede observarse en cualquier raza de gato. La edad de inicio de la enfermedad tiende a reflejar la edad en que comienzan a aparecer las alergias y, por lo tanto, generalmente comienza en gatos jóvenes y de mediana edad.

PLACAS EOSINOFÍLICAS (BIBLIOTECA DE IMÁGENES DE PATOLOGÍAS – FIGURAS 1A Y 1B)

- Placas alopecicas, elevadas, de tonalidad eritematosas a amarillenta que, por lo general, se encuentran en el abdomen ventral.
- Las lesiones pueden aparecer de forma aislada, múltiple o formarse por coalescencia.
- Normalmente las lesiones son muy pruriginosas y, por lo general, liberan un fluido seroso que deja enredado el pelaje que rodea la lesión.

LOS GRANULOMAS EOSINOFÍLICOS SE PRESENTAN DE VARIAS FORMAS (BIBLIOTECA DE IMÁGENES DE PATOLOGÍAS – FIGURAS 3, 4A, 4B Y 5)

- Granuloma lineal: - Una franja de piel eritematosa firme, elevada y lineal que se extiende de forma vertical en la cara caudal del muslo.
- Puede que sea difícil detectar lesiones más leves entre el pelaje sin realizar una palpación, por lo que pueden pasar inadvertidas por el dueño del animal.
- Cavidad oral: - Pápulas y nódulos eritematosos en el paladar o la lengua, generalmente con un centro blanco ulcerado.
- Mentón: - Inflamación difusa del mentón.
- Almohadillas: - Inflamación y posible ulceración y formación de costras en las almohadillas.

ÚLCERAS INDOLENTES LLAMADAS “ÚLCERAS ROEDORAS” (BIBLIOTECA DE IMÁGENES DE PATOLOGÍAS – FIGURAS 6 Y 7).

- Ulceraciones de diversos tamaños, generalmente con una superficie cóncava y bordes levantados.
- La superficie de la úlcera es, por lo general, de tonalidad eritematosa a amarillenta.
- Normalmente se ubica en el cruce mucocutáneo del labio maxilar, al lado de los colmillos.
- Los gatos a veces muestran muy poco malestar relacionado con estas lesiones, que pueden ser detectadas por casualidad durante un examen médico.

BIBLIOTECA DE IMÁGENES SOBRE LA PATOLOGÍA : COMPLEJO GRANULOMA EOSINOFÍLICO

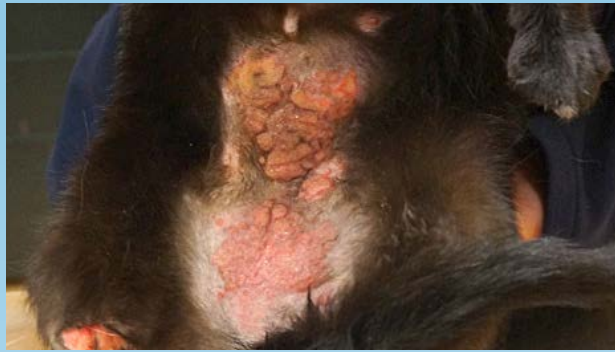

Figura 1a. Placa eosinofílica en el abdomen ventral de un gato.

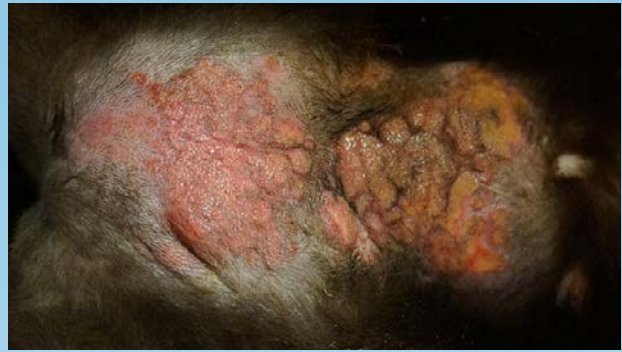

Figura 1b. Primer plano de la placa eosinofílica en la Figura 1a.

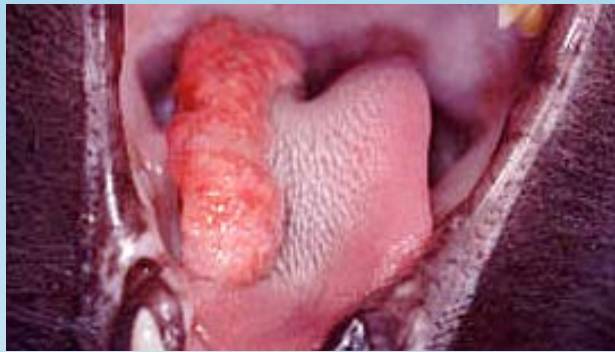

Figura 2. Granuloma eosinofílico en la lengua de un gato.

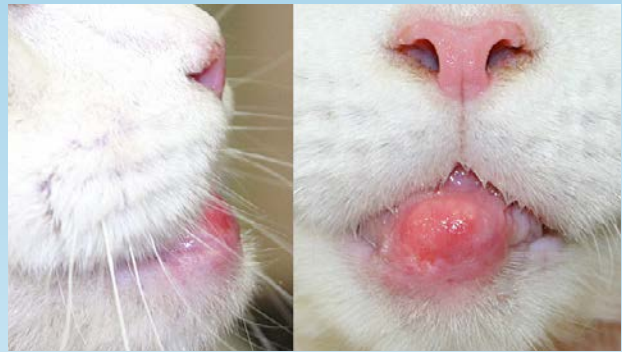

Figura 3. (izquierda) Vista lateral del granuloma eosinofílico en el mentón de un gato; (derecho) Vista frontal del granuloma eosinofílico

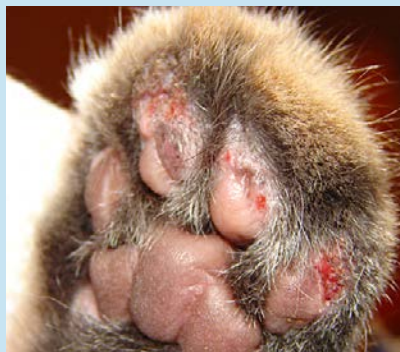

Figura 4. Granulomas eosinofílicos ulcerados en las almohadillas de un gato.

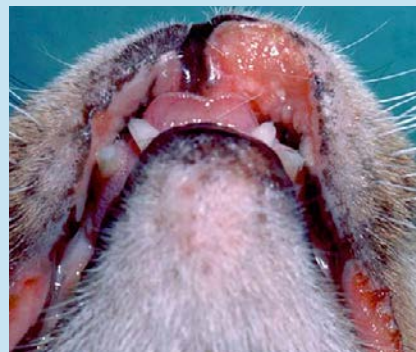


Figura 5. Úlcera indolente en el labio superior de un gato.

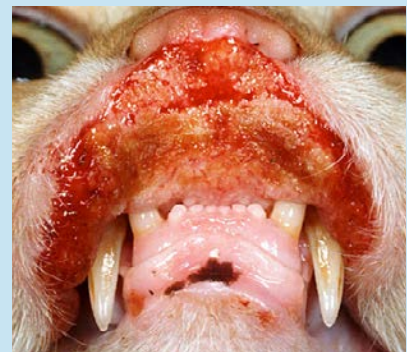

Figura 6. Manifestación grave de una úlcera indolente en un gato.

¿QUÉ otra PATOLOGÍA SE PARECE A ÉSTA?

PLACAS EOSINOFÍLICAS:

- Neoplasia (carcinoma de células escamosas, mastocitoma, linfoma cutáneo)
- Infección bacteriana
- Linfocitosis cutánea
- Dermatitis herpetiforme

GRANULOMA EOSINOFÍLICO:

- Cara caudal del muslo (granuloma lineal): - Existen pocos diagnósticos diferenciales razonables.
- Cavity oral: - Neoplasia (carcinoma de células escamosas), Granuloma fúngico
- Almohadillas: - Pénfigo foliáceo, Pododermatitis plasmocítica
- Mentón: - Neoplasia, Infección bacteriana, Acné y forunculosis en el mentón

ÚLCERA INDOLENTE:

- Trauma
- Neoplasia (carcinoma de células escamosas, linfoma, mastocitoma)
- Infección bacteriana
- Infección viral (virus de herpes, calicivirus, viruela vacuna)

¿CÓMO SE DIAGNOSTICA?

- Evaluar la presencia de cualquiera de los otros cuatro patrones cutáneos principales de dermatitis hipersensible felina (dermatitis miliar, enfermedades eosinofílicas, prurito en la cabeza y el cuello, alopecia autoinducida). La presencia simultánea de lesiones adicionales compatibles con la dermatitis hipersensible felina aumenta el índice de sospecha de que las lesiones son causadas por la dermatitis eosinofílica.
- Citología superficial para descartar infecciones o documentar infecciones secundarias para su tratamiento.
- Raspado de piel y cepillado de pelaje para detectar la presencia de pulgas u otros parásitos que puedan estar causando hipersensibilidad.
- Biopsia de la piel, si fuera necesario, para confirmar el diagnóstico y descartar otros diagnósticos diferenciales.

VIDEOS DE TÉCNICAS DE DIAGNÓSTICO: ExcelenciaEnDermatologia.com → [Biblioteca Educativa](#) → [Videos](#)

SECCIONES DE TÉCNICAS DE DIAGNÓSTICO: ExcelenciaEnDermatologia.com → [Técnicas de diagnóstico](#)

¿CÓMO SE TRATA?

- La mejor forma de tratar una reacción alérgica que se manifiesta como una placa eosinofílica o una úlcera indolente es evitando el contacto con el alérgeno que provoca dicha reacción.
- Solo se pueden eliminar algunos alérgenos causantes de la reacción y su identificación requiere de pruebas de exclusión.

PRUEBAS ALIMENTARIAS

- Elija un régimen nuevo o de proteínas hidrolizadas
- Utilice un alimento recetado o alimentos caseros en la dieta
- Alimente al animal con este régimen durante un período de, al menos, 6 a 12 semanas.
- A una respuesta positiva deben seguirle pruebas de estimulación con distintos alimentos para confirmar que el resultado se debió a alergias a los alimentos y para documentar qué comidas se deben evitar en el futuro.
- La falta de respuesta a una o dos pruebas alimentarias debidamente realizadas se puede utilizar para descartar alergias a los alimentos.
- Se debe prestar especial atención a los gatos que experimentan un resultado beneficioso parcial, que puede indicar alergia a los alimentos, entre otras cosas.

PRUEBAS DE PREVENCIÓN DE PARÁSITOS

- El tratamiento preventivo de rutina contra parásitos, efectivo contra pulgas adultas, debe utilizarse para descartar alergia a las pulgas.
- Se puede necesitar tratamiento adicional dependiendo de la carga de pulgas local, o si se descubren otros parásitos en el estudio de diagnóstico inicial.

ANTIBIÓTICOS

- Las lesiones, generalmente, tienen infecciones secundarias y se ha demostrado que la combinación de amoxicilina-clavulanato reduce significativamente las lesiones en gatos con placas eosinofílicas y úlceras indolentes.
- La falta de respuesta, o bien una respuesta incompleta, a las pruebas de exclusión mencionadas anteriormente puede indicar la presencia de un desencadenante ambiental de la alergia o una enfermedad idiopática.
- Los gatos con un desencadenante ambiental pueden requerir terapia multimodal con distintos tipos de tratamiento, como por ejemplo:
 - Glucocorticoides: La prednisolona en dosis de 1-4 mg/kg/día VO es, por lo general, muy efectiva para controlar las lesiones en un primer momento. En aquellos gatos a los que no es posible administrarles medicamentos orales, las inyecciones de acetato de metilprednisolona (Depomedrol) también pueden ser efectivas en dosis de 10-20 mg/gato (-5 mg/kg) IM o SC. Se pueden repetir las inyecciones cada 2 semanas con 2-3 dosis, si es necesario.
 - Inmunoterapia: las pruebas para alergias, ya sean por vía intradérmica o serológica, no son lo suficientemente precisas para utilizarse en un diagnóstico, pero ayudan a identificar y seleccionar los alérgenos que se deben incluir en la inmunoterapia.

- Ciclosporina: efectiva en dosis de 7 mg/kg/día
- Antihistamínicos: cetirizina en dosis de 5 mg/día
- Ácidos grasos: omega 3 (60 mg/kg/día)

COMENTARIOS

- Los casos idiopáticos de granulomas eosinofílicos pueden presentar heredabilidad, lo que indica la presencia de un desencadenante genético en algunos casos.
- Algunos granulomas eosinofílicos que se desarrollan en gatos jóvenes pueden volver espontáneamente.
- Debido a la imprecisión de las pruebas de diagnóstico disponibles en la actualidad para detectar hipersensibilidad ambiental en gatos, es difícil distinguir con seguridad las reacciones idiopáticas de las causadas por hipersensibilidad ambiental. Sin embargo, siempre se debe investigar el alimento, las pulgas y otros posibles desencadenantes de reacciones de hipersensibilidad.
- Algunos gatos no metabolizan correctamente la prednisona, por lo que, en su lugar se debe utilizar prednisolona o metilprednisolona.

LECTURA COMPLEMENTARIA (REFERENCIAS)

- Miller W, et al. Muller and Kirk's Small Animal Dermatology, 7th ed. Miscellaneous Skin Diseases of the Cat. Elsevier, 2013.
- Hobi S, et al. Clinical characteristics and causes of pruritus in cats: a multicenter study of feline hypersensitivity-associated dermatoses. *Vet Derm.* 22 (2011): 406-413.
- Bloom PB. Canine and feline eosinophilic skin diseases. *Vet Clin North Am Small Anim Pract.* 36 (2006): 141-160.
- Wildermuth BE, et al. Response of feline eosinophilic plaques and lip ulcers to amoxicillin trihydrate-clavulanate potassium therapy: a randomized, double-blind placebo-controlled prospective study. *Vet Derm.* 21 (2006): 150-156.



PERSPECTIVAS DE LOS CONOCIMIENTOS CLÍNICOS

DERMATOSIS POR HONGOS Y LEVADURAS

DERMATOFITOSIS

Perspectivas de los conocimientos clínicos creado por Jennifer Pendergraft, Doctora en Medicina Veterinaria, Diplomada por el ACVD

CONTENIDO

PANORAMA GENERAL : 12.1

¿CÓMO ES? : 12.2

BIBLIOTECA DE IMÁGENES SOBRE LA PATOLOGÍA : 12.3

¿QUÉ OTRA PATOLOGÍA SE PARECE A ÉSTA? : 12.5

¿CÓMO SE DIAGNOSTICA? : 12.5

¿CÓMO SE TRATA? : 12.7

COMENTARIOS : 12.10

REFERENCIAS : 12.11

PANORAMA GENERAL

- Infección en el pelo, estrato córneo y uñas causada por hongos que consumen proteínas de los géneros *Microsporum* y *Trichophyton*. Los más comunes son el *M. canis*, *M. gypseum*, y *T. mentagrophytes*
- No es frecuente que se presente una forunculosis y la posterior infección dérmica y subcutánea.
- El *M. canis* es la causa más frecuente de la dermatofitosis en el perro y en el gato. Algunos, en especial los gatos, son portadores asintomáticos.
- La dermatofitosis se presenta mediante el contacto con el pelaje infectado o escamas de los animales infectados o portadores, fómites o esporas en suelos o ambientes contaminados. Las esporas infecciosas pueden permanecer viables en el ambiente hasta 18 meses.
- El *M. canis* es un dermatofito zoonótico. Los huéspedes principales son los perros y los gatos. Suele presentarse en ambientes de refugio o en hogares con muchas mascotas.

- El *M. gypseum* es un dermatofito geófilo que habita en el suelo.
- El *T. mentagrophytes* se transmite mediante el contacto con huéspedes de reservorio (en general, roedores) o sus ambientes.
- La incidencia de los dermatofitos parece tener una variabilidad geográfica.
- Los individuos inmunodeprimidos, geriátricos o jóvenes son los que tienen mayor riesgo de infección.
- Es probable que la genética esté involucrada ya que los gatos persas y los Yorkshire Terriers están sobrerrepresentados y algunos individuos de otras razas parecen tener predisposición a infecciones recalcitrantes o repetitivas.
- Es común el crecimiento excesivo simultáneo de las especies de *Staphylococcus*.
- Una zoonosis es posible con las tres especies, pero la más frecuente es con el *M. canis*.

¿CÓMO ES?

- Se pueden presentar de manera focalizada o generalizada y pueden afectar el tronco, las extremidades, la cola o las áreas faciales, incluso los pabellones de las orejas.
- El prurito suele ser leve pero puede no aparecer o ser grave.
- Las lesiones pueden no tener forma de anillo como la clásica “tiña” en humanos.
- La dermatofitosis suele sobrediagnosticarse en los perros y se afirma para estas especies: “Si parece tiña, probablemente es un pioderma por estafilococo”.

LOS SIGNOS CLÍNICOS NO SON ESPECÍFICOS Y, EN GENERAL, COMPRENEN:

- Alopecia
- Pelaje quebradizo
- Escamas con piel seca o grasosa
- Eritema
- Pápulas
- Pústulas
- Costras
- Dermatitis papular (dermatitis miliar)

PRESENTACIONES NO FRECUENTES:

- Acné en el mentón en felinos
- Nódulos
- Trayectos fistulosos
- Onicodistrofia (forma o textura anormal de la uña)
- Paroniquia (inflamación de la piel que rodea la uña)

BIBLIOTECA DE IMÁGENES SOBRE LA PATOLOGÍA : DERMATOFITOSIS



Figura 1. El Medio para Prueba de Dermatofitos (MPD) (derecha) y el agar para esporulación mejorado (izquierda) son inoculados con pelos arrancados y escamas.

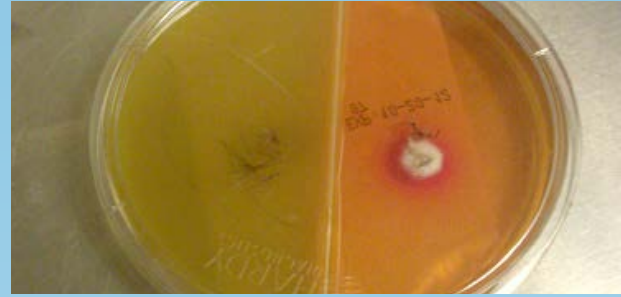

Figura 2. El cultivo positivo muestra cambio de color y colonias buff-colored (teñidas de rojo) en la MPD (derecha) luego de 8 días de incubación. El cambio de color ocurrió dentro de las 24 horas durante el crecimiento de la colonia.

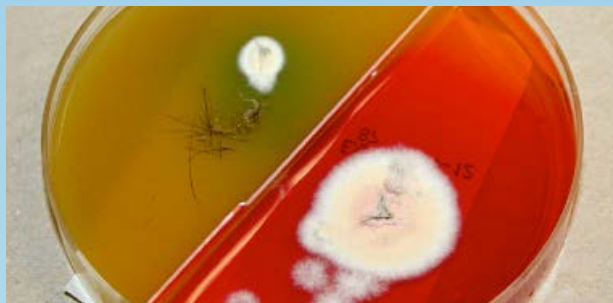


Figura 3. El cultivo positivo muestra cambio de color y colonias buff-colored (teñidas de rojo) en la MPD luego de 14 días de incubación. El cambio de color ocurrió dentro de las 24 horas durante el crecimiento de la colonia.

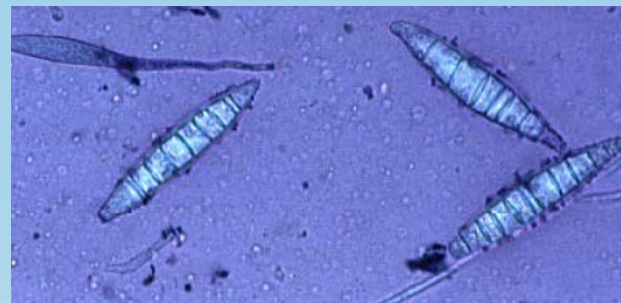

Figura 4. Macroconidia de *M. canis* de un cultivo positivo. Notar que cada espora tiene más de 6 divisiones.

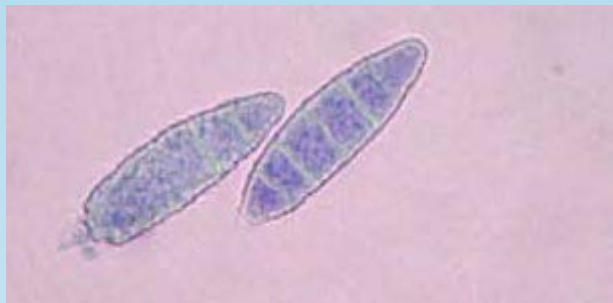

Figura 5. Macroconidia de *M. gypseum* de un cultivo positivo. Notar que cada espora tiene 6 divisiones o menos divisiones.

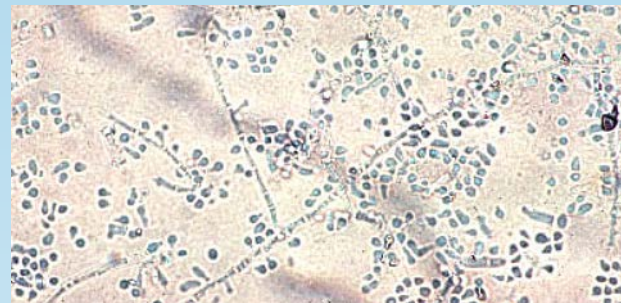


Figura 6. Microconidia de *T. mentagrophytes* de un cultivo positivo.

BIBLIOTECA DE IMÁGENES SOBRE LA PATOLOGÍA : DERMATOFITOSIS

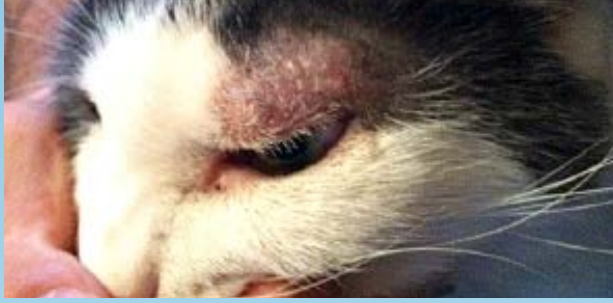

Figura 7. Paciente felino con alopecia multifocal, eritema y escamas debido a una infección por *M. canis*.

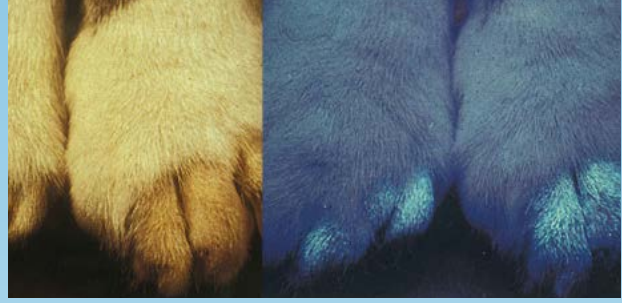

Figura 8. Examen con lámpara de Wood positivo en un paciente felino con alopecia multifocal y escamas debido a *M. canis*. Notar el cambio de color azul/verde relacionado con la base de los pelos.

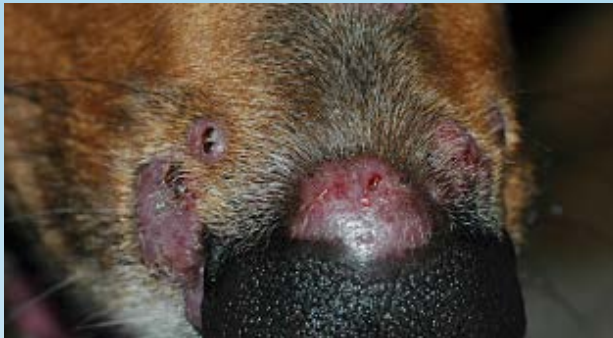

Figura 9. Paciente canino con una lesión de dermatofitosis nodular ("querion") debido a una infección por *T. mentagrophytes*.

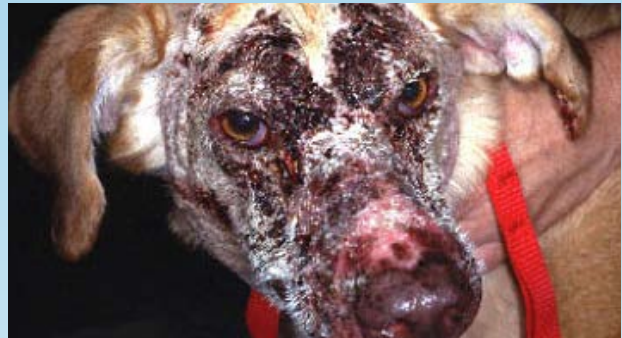

Figura 10. Paciente canino con alopecia, eritema y costras debido a una infección por *T. mentagrophytes* similar al pénfigo foliáceo.

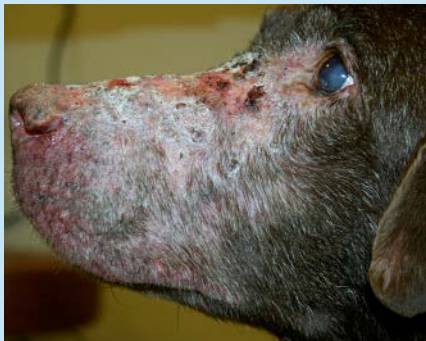

Figura 11. Paciente canino con alopecia, eritema y costras debido a la infección por *T. mentagrophytes*.

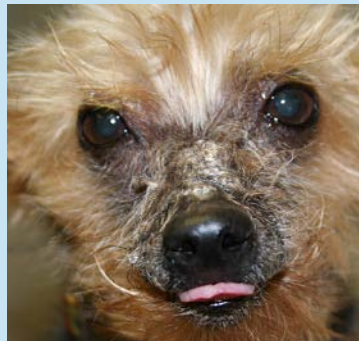

Figura 12. Paciente canino con alopecia, eritema y costras debido a una infección por *T. mentagrophytes*.

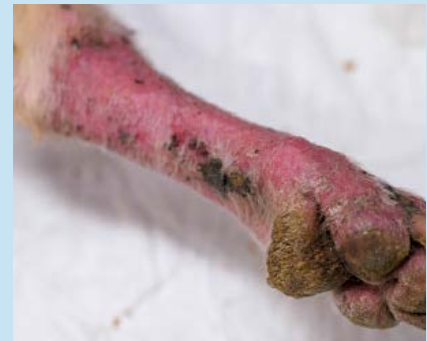

Figura 13. Foto de un paciente canino con una alopecia, eritema y costras en una extremidad debido a una infección por *T. mentagrophytes*

¿QUÉ OTRA PATOLOGÍA SE PARECE A ÉSTA?

LOS DIAGNÓSTICOS DIFERENCIALES MÁS FRECUENTES SON LOS SIGUIENTES:

- Pioderma por estafilococo
- Demodicosis
- Cheyletiellosis
- Sarna sarcóptica (afectación del margen de la oreja y la extremidad distal)
- Síndrome de hipersensibilidad felina (hipersensibilidad a la picadura de pulga, reacción adversa cutánea al alimento y dermatitis atópica).
- Pénfigo foliáceo
- Vasculitis (afectación de las extremidades distales)
- Linfoma cutáneo epiteliotrópico
- Cabe destacar que el pioderma por estafilococo a veces se presenta simultáneamente y resulta en lesiones similares.

LOS DIFERENCIALES EN LAS PRESENTACIONES POCO FRECUENTES SON LAS SIGUIENTES:

NÓDULOS:

- Diferenciales de síndromes infecciosos, neoplásicos, inflamatorios estériles, dermatitis canina acral por lamido, reacción a un cuerpo extraño y reacción a una vacuna o droga.

ONICODISTROFIA:

- Diferenciales de infección bacteriana, onicodistrofia simétrica lupoides, vasculitis y pénfigo foliáceo.

¿CÓMO SE DIAGNOSTICA?

COMENTARIOS GENERALES

- El cultivo fúngico es la técnica de diagnóstico más sensible y específica y se requiere para determinar las especies de dermatofitos involucrados.
- Se recomienda la identificación de la especie para comprender mejor el modo de contagio y poder desarrollar las estrategias para el control.

LÁMPARA DE WOOD

- Esta técnica no es sensible ni específica, ayuda para la identificación del *M. canis* y resulta positiva en aproximadamente el 50% de los casos. Cuando resulta positiva, es útil para seleccionar las áreas para cultivo. Sin embargo, un resultado negativo no descarta una infección por dermatofito.

TÉCNICA:

- Una lámpara de Wood (longitud de onda 340-450 nm) se utiliza para examinar al paciente.
- El paciente es examinado en un ambiente oscuro con la luz alumbrando a pocos centímetros de distancia de la piel.

- El resultado es positivo si el pelo se ve amarillo-verde fosforescente.
- Las evaluaciones de falso positivo son comunes ya que los productos de uso tópico y las escamas también pueden verse fluorescentes.

TRICOGRAMA

- Se arrancan pelos y se examinan con aceite mineral en un objetivo 10X.
- Se puede obtener una mejor visualización mediante el uso de KOH o clorofenol como “agentes para aclarar la queratina” en lugar de aceite mineral.
- La presencia de hifas, conidios o artrosporas es característico de la dermatofitosis.
- Las raíces de pelos infectados pueden estar inflamados o deshilachados con una corteza irregular.
- Esta técnica no identifica las especies de dermatofitos.
- Esta técnica no es tan sensible como el cultivo.

CULTIVO FÚNGICO (MEDIO PARA PRUEBA DE DERMATOFITOS)

TÉCNICA DE TOMA DE MUESTRAS:

- Se aplica alcohol al pelaje y a la piel, previo a la toma de la muestra, para reducir el crecimiento de saprófitos.
- Se arrancan pelos con una pinza de diversos sectores que se encuentran en la periferia de las lesiones activas.
- Los pelos se aplican con cuidado en el medio para prueba de dermatofito, asegurándose de que los bulbos estén en contacto con el medio.
- Los extremos distales de los pelos largos pueden recortarse como ayuda en la aplicación previa, o posterior al arranque del pelo.
- También se toman muestras de escamas y costras con una hoja de bisturí o peine fino para pulgas y se aplican en el medio.
- En casos de una posible onicomycosis, se deben aplicar las muestras de uñas en el medio.

TÉCNICA DE CEPILLO DE DIENTES DE MACKENZIE:

- Esta técnica se utiliza para detectar la condición de portador de un paciente o para evaluar áreas amplias.
- Se utiliza un cepillo de dientes estéril para cepillar al animal para la evaluación, o el cepillado puede estar limitado solo a las áreas afectadas.
- Las cerdas se incorporan al medio o se colocan las escamas/ pelos extraídos en el medio.
- El medio se incuba a temperatura ambiente o en una incubadora (30°C, 30% humedad).
- El medio se evalúa diariamente durante tres semanas en un hospital o en un laboratorio.
- El cambio de color del medio dentro de las 24 horas de crecimiento de la colonia de blanco a crema es indicador de la posible presencia de un dermatofito.
- La macroconidia se produce varios días después del crecimiento de la colonia y se utiliza para identificar las especies de dermatofitos.
- Para analizar la macroconidia, se coloca un fragmento de cinta de acetato limpia sobre la superficie

de la colonia, se aplica tintura oscura en un portaobjeto, se coloca la cinta sobre la tintura y se examina microscópicamente con un objetivo 10x.

→ Para analizar la presencia de nódulos, se debe realizar un cultivo de tejido fúngico en un laboratorio de diagnóstico, porque los cultivos de pelos arrancados pueden resultar negativos.

CITOLOGÍA

- Se recomienda la citología para los nódulos y trayectos fistulosos ya que pueden observarse artrosporas en un exudado piogranulomatoso.

PCR

- Una prueba de Reacción en Cadena de la Polimerasa (PCR por sus siglas en inglés) para *M. canis* ha sido desarrollada con elevada sensibilidad y especificidad. Aun no se encuentra disponible comercialmente.

HISTOPATOLOGÍA

- La histopatología puede identificar dermatofitos, pero no identifica las especies. Por consiguiente, se recomienda el cultivo fúngico.
- Se pueden usar tintes especiales (PAS, GMS) para mejorar la visualización de las esporas y las hifas.
- Se puede observar una foliculitis y forunculosis con dermatitis piogranulomatosa, pero puede no haber presencia de dermatofitos en secciones examinadas incluso con la ayuda de tintes especiales.
- Los resultados histopatológicos pueden simular pénfigo foliáceo y pénfigo eritematoso, incluso la presencia de acantólisis, en especial con infección de *T. mentagrophytes*.
- Se indica la histopatología en lesiones nodulares. La mayoría de las veces es notoria la inflamación piogranulomatosa pero, como sucede en las presentaciones más comunes, los elementos fúngicos pueden no estar presentes. Se recomienda realizar cultivos tanto bacteriano como fúngico.

VIDEOS DE TÉCNICAS DE DIAGNÓSTICO: ExcelenciaEnDermatologia.com → [Biblioteca Educativa](#) → [Videos](#)

SECCIONES DE TÉCNICAS DE DIAGNÓSTICO: ExcelenciaEnDermatologia.com → [Técnicas de diagnóstico](#)

¿CÓMO SE TRATA?

- El tratamiento implica un enfoque en múltiples elementos: terapia tópica o sistemática, tratamiento del ambiente y en el caso del *M. canis* evaluación de caninos y felinos portadores que se encuentran en la casa.
- Realice otro cultivo para reconfirmar en las semanas 1-3 luego de haber comenzado la terapia y cada 1-3 semanas a partir de entonces. El tratamiento debe continuarse hasta que 2-3 cultivos den negativo.
- La duración del tratamiento es variable y puede durar desde 14 días hasta 6 meses.
- Puede suceder una resolución espontánea dentro de los tres meses.

TERAPIA TÓPICA

- En todos los casos de dermatofitosis se recomienda la terapia antifúngica tópica como ayuda para resolver el problema y para reducir el contagio del entorno.
- El recorte de pelo ayudará a la aplicación de la terapia tópica y a eliminar los tallos de pelos infectados. Sin embargo, el pelo recortado se debe desechar para evitar la contaminación del ambiente.

ENJUAGUES

- Los baños de inmersión con cal de azufre en concentración del 2-4% son una terapia única y efectiva para la dermatofitosis y se aplica una a dos veces por semana.
- Los enjuagues que contengan miconazol 2% o enilcolazol 0,2% son efectivos y son preferibles respecto a los aerosoles y toallas húmedas porque saturan y se distribuyen mejor. Deben realizarse de una a dos veces por semana.

CREMAS, UNGÜENTOS Y LOCIONES

- Estos preparados se utilizan mejor en las lesiones focales y se aplican cada 12-24 horas.
- Los ingredientes activos que tienen son: clotrimazol 1%, miconazol 1-2%, terbinafina 1%, tiabendazol 4%, anfotericina B 3%, eniconazol 0,2% y nistatina.

CHAMPÚS

- La terapia con champú tiene poca actividad residual y es menos efectiva que las otras terapias tópicas.
- Los ingredientes activos fúngicos que tienen son: ketoconazol 1-2% y miconazol 2%. Se recomienda que los preparados contengan clorhexidina.

TERAPIA SISTÉMICA (ORAL)

- Se recomienda el tratamiento sistémico antifúngico en combinación con la terapia tópica para los pacientes que presentan lesiones generalizadas o multifocales, para los que conviven en un hogar con otras mascotas, los pacientes de pelo largo, con nódulos, onicomiosis y lesiones focales que no responden a la terapia tópica.
- La terapia sistemática se selecciona de manera empírica. Los laboratorios no realizan rutinariamente cultivos y pruebas de sensibilidad a dermatofitos, y los puntos de susceptibilidad confiables y reproducibles aún deben establecerse y correlacionarse con la eficacia clínica.
- Estos antifúngicos pueden inducir a una hepatotoxicidad y deben ser evitados o usados con precaución en pacientes con hepatopatías. Se deben evaluar las enzimas hepáticas (ALP, FA1) cada 2-4 semanas.
- Existen muchas interacciones farmacológicas con la clase de azoles y se deben evaluar los medicamentos administrados de manera simultánea.
- Puede presentarse vómitos y diarrea con los antimicrobianos sistémicos mencionados.
- Lufenuron ha sido sugerido como tratamiento para la dermatofitosis pero no demostró ser efectivo en los ensayos de control.

TERAPIA SISTÉMICA (ORAL)

MEDICAMENTO	DOSIS	NOTAS
Ketoconazol	5-10 mg/kg VO cada 24 horas	Dar con alimento; no recomendado para gatos debido a los efectos secundarios y la baja eficacia en comparación con otros azoles.
Itraconazol	5-10 mg/kg VO cada 24 horas o 2 días consecutivos por semana	Dar con alimento; dosis de > 10 mg/kg pueden resultar en vasculitis y úlceras en la piel en perros
Fluconazol	10 mg/kg VO cada 24 horas	
Terbinafina	30 mg/kg VO cada 24 o 2 días consecutivos por semana	
Griseofulvina	Micronizada: 25 mg/kg cada 12 horas	En los gatos puede ocurrir la supresión de la médula ósea; no usar en caso de VIF o VLFel positivos; dar con un alimento de alto contenido graso
	Ultramicronizada: 5-10 mg/kg VO cada 24 horas	

CONTROL AMBIENTAL

- Las esporas del *M. canis* pueden ser viables hasta 18 meses. El control ambiental puede reducir la reinfección del paciente, de los humanos y de los otros animales del hogar.
- La falta de control puede hacer que el tratamiento no funcione u ocurran recaídas.

CONSIDERE LAS SIGUIENTES MEDIDAS

- Los animales que obtuvieron un cultivo positivo deben estar aislados de los animales que obtuvieron un cultivo negativo, preferentemente en un ambiente fácil de limpiar, ordenado y con pocos tapizados.
- Trate las superficies no porosas con cloro de uso doméstico 1:10 o econazol (no disponible en EE.UU.), dos veces por semana.
- Pase la aspiradora en las áreas donde los animales infectados habitan diariamente y limpie los pisos/paredes con telas de microfibra, electrostáticas.
- La tapicería debe ser tratada con Lysol en aerosol.
- Deseche la ropa de cama y alfombras difíciles de desinfectar.
- Limpie los conductos/ventilaciones y reemplace los filtros de horno.
- Importante: la limpieza a vapor sola no es efectiva ya que la temperatura que alcanza no es lo suficientemente elevada para matar las esporas.
- Realizar un cultivo del ambiente (hogar o refugio) puede ser útil para determinar si las medidas de control son efectivas. Se pueden limpiar las superficies con telas electrostáticas o gasa y luego colocar en la superficie del medio de cultivo tres veces para inocular.

→ Para los pacientes con *T. mentagrophytes*, reduzca la exposición a los hábitat de roedores o se recomienda el control de roedores. Si los roedores son mascotas domésticas, deben someterse a un control mediante la técnica del cepillo de dientes de Mackenzie.

CONTROL DEL HOGAR DONDE CONVIVEN MUCHAS MASCOTAS

- Todos los perros y gatos del hogar deben ser evaluados para detectar si son portadores o no (técnica del cepillo de dientes de Mackenzie), en especial cuando se identifica el *M. canis*.
- Los animales que obtuvieron un cultivo positivo deben estar aislados de los que obtuvieron un cultivo negativo. Se debe brindar cuidado y tratamiento primero a los animales no infectados para evitar la propagación.
- Trate a los animales expuestos y con resultado de cultivo positivo con cal de azufre 2-4% o antifúngicos sistémicos hasta obtener dos cultivos negativos.
- Se debe realizar el control ambiental ya mencionado.
- Se puede encontrar más información y recomendaciones sobre refugios o pensiones para gatos en las referencias sugeridas.
- Si hubiera la presencia de *T. mentagrophytes* y los roedores o conejos son mascotas, realice la técnica del cepillo de dientes de Mackenzie para detectar si estas mascotas son portadoras.

PREVENCIÓN DE ZONOSIS E INFECCIONES NOSOCOMIALES

- Indique a los clientes que se laven las manos luego de manipular la mascota.
- Los animales positivos en dermatofitos deben estar aislados de otros pacientes y se deben usar guantes durante la evaluación. Previo a examinar otro paciente, se debe cambiar la bata de laboratorio.
- Desinfecte la sala de evaluación con cloro 1:10 o eniconazol.

COMENTARIOS

- Las causas de fracaso del tratamiento son la duración inadecuada del tratamiento, mal control ambiental y una condición inmunodepresora, como el VIF o VLFel en gatos y el hiperadrenocorticismismo en perros.
- El pronóstico es bueno a excepción de ambientes muy contaminados como pensiones para gatos, refugios y hogares con varios animales infectados. Lea las referencias sugeridas para más consejos sobre cómo lidiar con estas situaciones.
- Indique a los clientes o al personal en contacto con pacientes con resultado positivo que deben consultar a un médico si presentan lesiones en la piel.

REFERENCIAS

- Carlotti DN, Guinot P, Meissonnier, et al. Eradication of feline dermatophytosis in a shelter: a field study. *Vet Dermatol* 2009; 21: 259-266.
- Cerundolo R. Generalized *Microsporum canis* dermatophytosis in six Yorkshire terrier dogs. *Vet Dermatol* 2004; 15: 181-187.
- Cornegliani L, Persico P, Columbo S. Canine nodular dermatophytosis (kerion): 23 cases. *Vet Dermatol* 2009; 20: 185-190.
- Foy DS, Trepanier LA. Antifungal Treatment of Small Animal Veterinary Patients. *Vet Clin North Am Small Anim Pract* 2010; 40: 1171-88.
- Miller, William H., Griffin, Craig E., Campbell, Karen L. Muller & Kirk's Small Animal Dermatology. St. Louis: Elsevier, 2013 243-249.
- Moriello KA. Update on treatment of dermatophytosis: a review of published studies. *Vet Dermatol* 2004; 15: 99-107.
- Moriello KA, DeBoer DJ, Volk LM, et al. Development of an in vitro, isolated, infected spore testing model for disinfectant testing of *Microsporum canis* isolates. *Vet Dermatol* 2004; 15: 175-180.
- Moriello KA, Deboer DJ, et al. Efficacy of pretreatment with lufenuron for prevention of *Microsporum canis* infection in a feline direct topical challenge model. *Vet Dermatol* 2004; 15: 357-62.
- Newbury S, Moriello KA, Kwochka KW, et al. Use of itraconazole and either lime sulfur or Malaseb Concentrate Rinse to treat shelter cats naturally infected with *Microsporum canis*: an open field trial. *Vet Dermatol* 2010; 22: 75-79
- Peters J, Scott DW, Erb HN, et al. Comparative analysis of canine dermatophytosis and superficial pemphigus for the presence of dermatophytes and acantholytic keratinocytes: a histopathological and clinical retrospective study. *Vet Dermatol* 2007; 18: 234-240.



PERSPECTIVAS DE LOS CONOCIMIENTOS CLÍNICOS

DERMATOSIS FÚNGICA Y POR LEVADURAS

DERMATITIS POR *MALASSEZIA*

Perspectiva del conocimiento clínico creado por Jennifer Pendergraft, DMV, Diplomada por el ACVD

CONTENIDO

PANORAMA GENERAL : 13.1

¿CÓMO ES? : 13.2

BIBLIOTECA DE IMÁGENES SOBRE LA PATOLOGÍA : 13.3

¿QUÉ OTRA PATOLOGÍA SE PARECE A ÉSTA? : 13.5

¿CÓMO SE DIAGNOSTICA? : 13.5

¿CÓMO SE TRATA? : 13.6

COMENTARIOS : 13.7

REFERENCIAS : 13.7

PANORAMA GENERAL

- Un crecimiento excesivo epidérmico superficial de la levadura comensal, *Malassezia pachydermatis*.
- Es un diagnóstico común en el perro, no común en gatos pero posiblemente subdiagnosticada en esta especie.
- Otras especies en el género de la *Malassezia* son comensales reconocidos de los perros y gatos, pero no se presentan de manera frecuente en las dermatitis.
- La dermatitis por *Malassezia* se desarrolla como consecuencia de trastornos alérgicos, endócrinos, conformacionales y de queratinización. Raras veces se desarrolla debido a condiciones de inmunodepresión.
- El incremento del calor y la humedad en el ambiente y en los microambientes cutáneos protegidos, como los pliegues de la piel y los conductos auditivos, parecen ser factores de predisposición para la colonización de la *Malassezia*.

- La *Malassezia* no es un organismo invasivo y permanece limitado al estrato córneo. Las enzimas producidas por *Malassezia* estimulan prurito y cambios inflamatorios.
- La hipersensibilidad a *Malassezia* es una causa potencial del prurito y puede ocurrir de manera más frecuente en perros y gatos con dermatitis atópica, como en los humanos atópicos.
- Es común el crecimiento excesivo concurrente de especies de *Staphylococcus*.
- Se presenta predisposición en razas como el Basset Hound, West Highland Terrier y Cocker Spaniels; como también en las razas de gatos Devon Rex y Sphinx.

¿CÓMO ES?

LOS SIGNOS CLÍNICOS NO SON ESPECÍFICOS Y PUEDEN COMPRENDER

- Prurito
- Mal olor
- Eritema
- Escamas
- Restos de piel grasosa
- Lesiones debido al auto-traumatismo por el prurito
- Hiperpigmentación y liquenificación
- Pigmentación del pelo color marrón o cerca de la uña (pliegues de las uñas también)
- Acné en el mentón del gato

LAS UBICACIONES COMUNES SON

- Conducto auditivo
- Márgenes y pliegues de los labios
- Axilas
- Ingles
- Región ventral del cuello
- Zona perineal
- Espacios interdigitales y pliegues de las uñas
- Pliegues de la piel (ej., pliegues faciales en los Bull Dogs Ingleses y otros)
- Es importante saber que las infecciones de *Staphylococcus*, a menudo, se presentan de manera concurrente.

BIBLIOTECA DE IMÁGENES SOBRE LA PATOLOGÍA : DERMATITIS POR *MALASSEZIA*

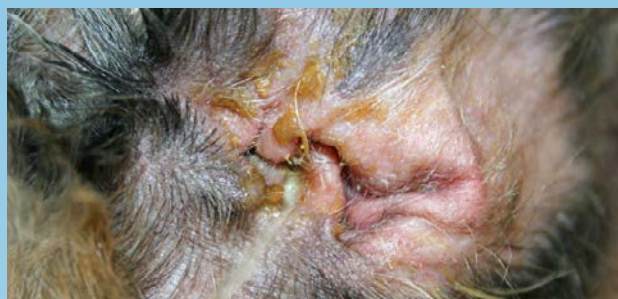

Figura 1. Otitis externa por *Malassezia*, consecuencia de una dermatitis atópica (canino)

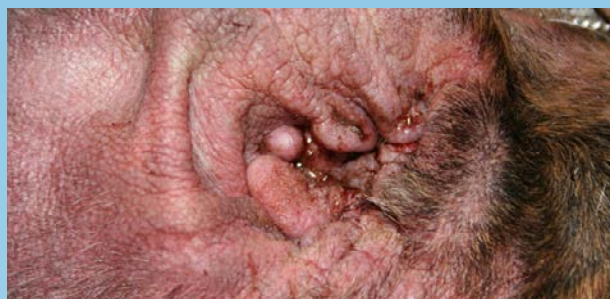

Figura 2. Otitis externa por *Malassezia*, consecuencia de una dermatitis atópica (canino)

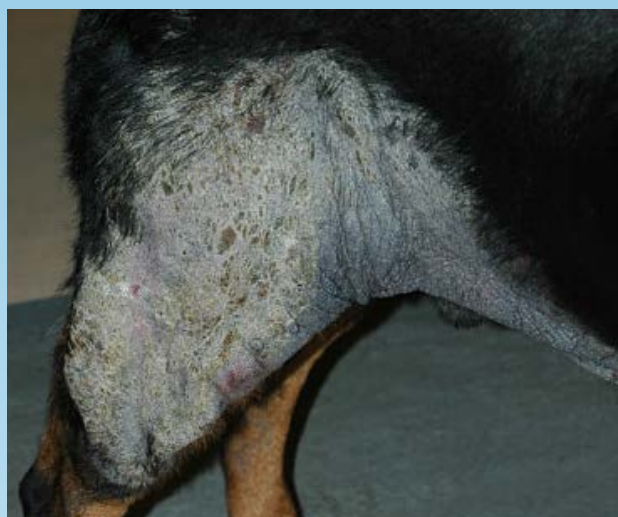

Figura 3. Liquenificación y Seborrea Grasosa debido a dermatitis atópica relacionada con *Malassezia* (canino)

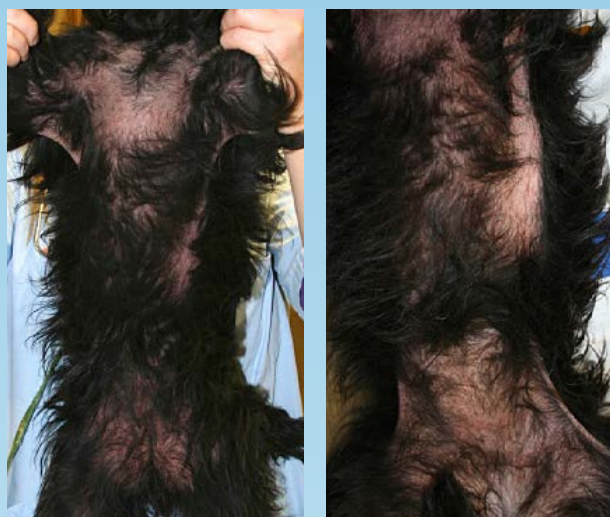

Figura 4. Eritema y Seborrea Grasosa debido a dermatitis atópica relacionada con *Malassezia* (canino)

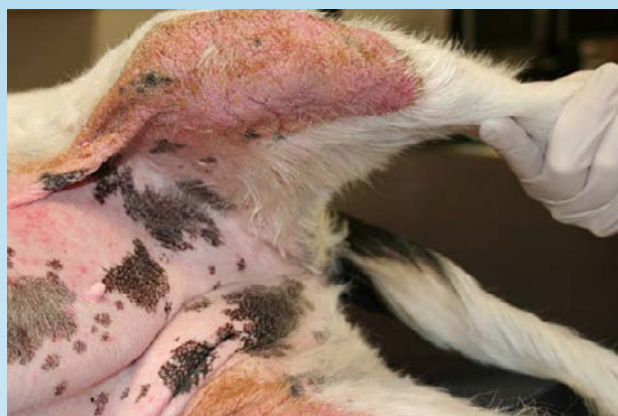

Figura 6. Eritema con Liquenificación y Seborrea Grasosa debido a *Malassezia* (canino)

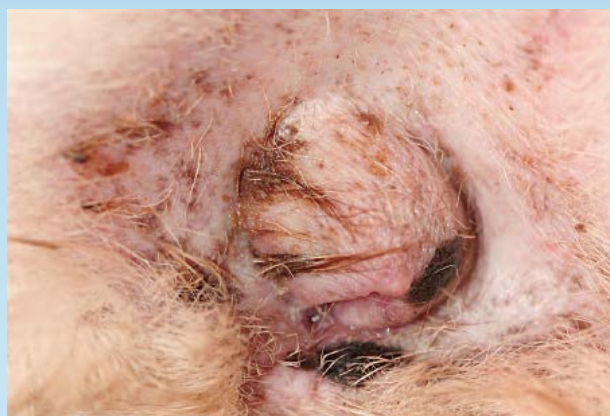

Figura 7. Eritema perivulvar y Seborrea Grasosa debido a *Malassezia* (canino)

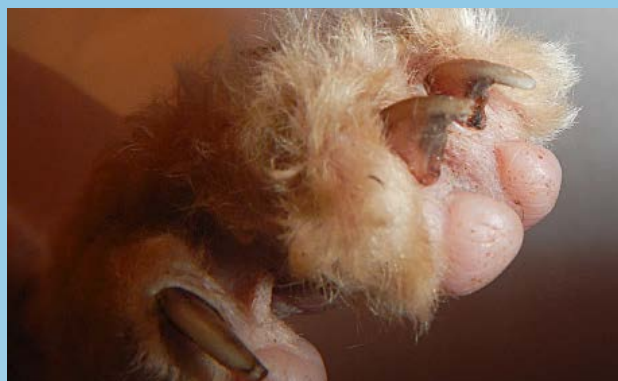

Figura 8. Dermatitis por *Malassezia* en pliegue de la uña (gato Devon Rex)

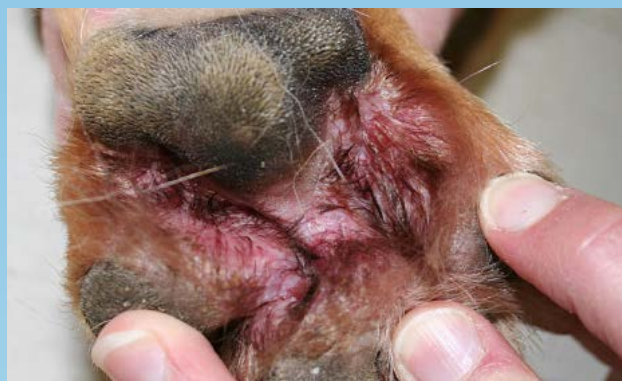

Figura 9. Pododermatitis por *Malassezia* en paciente canino (canino)

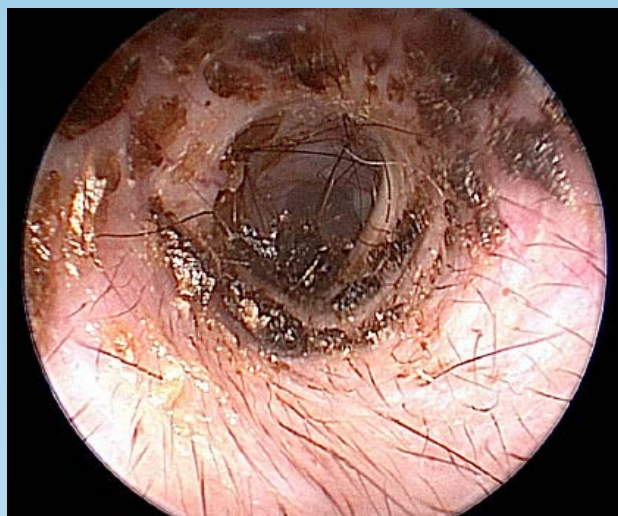

Figura 10. Otitis externa por *Malassezia* consecuencia de la dermatitis atópica (canino)

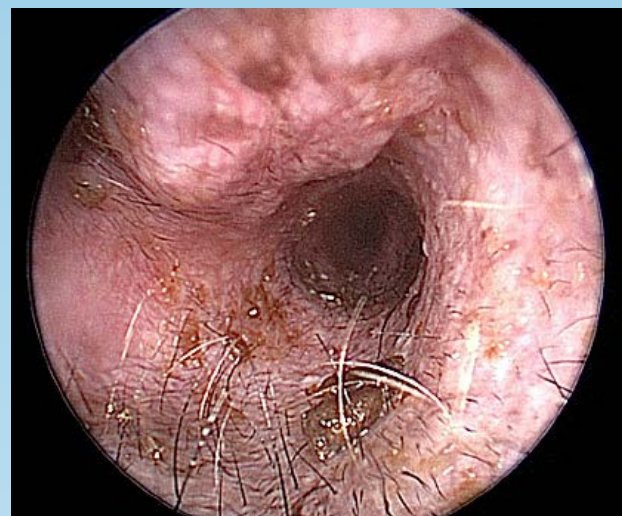


Figura 11. Otitis externa por *Malassezia* consecuencia de la dermatitis atópica (canino)

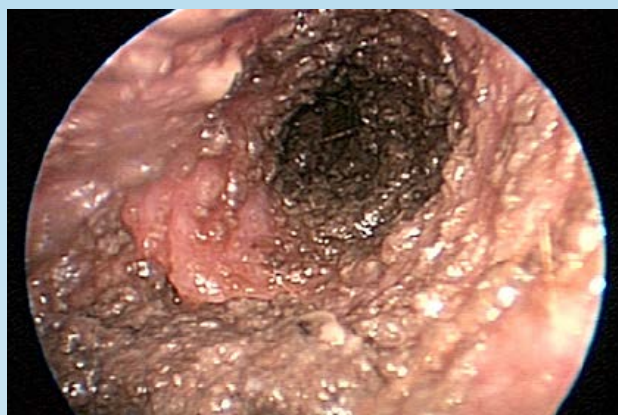

Figura 12. Otitis externa por *Malassezia* consecuencia de la dermatitis atópica (canino)

¿QUÉ OTRA PATOLOGÍA SE PARECE A ÉSTA?

- Pioderma estafilocócico
- Demodicosis
- Dermatofitosis
- Cheyletiellosis
- Sarna Sarcóptica
- Hipotiroidismo canino
- Síndromes de Hipersensibilidad: hipersensibilidad a la picadura de pulga, reacción cutánea adversa por el alimento, dermatitis atópica e hipersensibilidad de contacto
- Trastornos de queratinización primarios
- Linfoma Cutáneo Epiteliotropo
- Es importante saber que la dermatitis por *Malassezia* puede presentarse con los diagnósticos diferenciales mencionados.

¿CÓMO SE DIAGNOSTICA?

- El diagnóstico se confirma con una citología cutánea.
- Aunque el mal olor es una característica común, su presencia o ausencia puede ser engañosa.
- Se recomienda una evaluación citológica.
- La cantidad de organismos de *Malassezia* es variable.
 - Un resultado de más de 3 levaduras por campo de aceite de inmersión de alto poder es significativo ante la presencia de signos clínicos sugestivos.
 - En algunos individuos se pueden presentar signos clínicos con menor cantidad de levaduras.
- Las reacciones positivas del antígeno de *Malassezia* inyectado de forma intradérmica o los niveles elevados de IgE específicos para *Malassezia* sustentan el diagnóstico de hipersensibilidad a la *Malassezia* en pacientes pruriginosos con crecimiento excesivo de *Malassezia*. Estos diagnósticos no se realizan rutinariamente y no se requieren para hacer un diagnóstico.

VIDEOS DE TÉCNICAS DE DIAGNÓSTICO: ExcelenciaEnDermatologia.com → [Biblioteca Educativa](#) → [Videos](#)

SECCIONES DE TÉCNICAS DE DIAGNÓSTICO: ExcelenciaEnDermatologia.com → [Técnicas de diagnóstico](#)

¿CÓMO SE TRATA?

- El tratamiento involucra el control de la condición subyacente como también la terapia tópica o con antifúngicos sistémicos.
- Vuelva a realizar otra citología 1-3 semanas luego de iniciar la terapia y aproximadamente una semana después de la cura clínica y citológica.
- La duración del tratamiento típico es de 3-4 semanas.

TERAPIA TÓPICA

- La terapia tópica está indicada en todos los casos de dermatitis por *Malassezia* y debe utilizarse junto con una terapia sistémica en caso de manifestaciones generalizadas.
- La terapia con champú es ideal realizarla 2-3 veces por semana. Esta terapia con champú debe continuar un tiempo después de resolver la afección y puede hacerse semanalmente para evitar recidiva. Se sugiere que el champú esté en contacto con la piel mínimo 10 minutos.
- Los ingredientes activos efectivos son: ketoconazol 1-2%, miconazol 2%, clorhexidina 2-4%, peróxido de benzoílo 2,5% y sulfuro de selenio 1%.
- Los aerosoles y paños que contienen ácido acético al 2% y ácido bórico al 2%, clorhexidina 2-4%, miconazol 2% o ketoconazol 1-2% pueden usarse cada 24-48 horas hasta que se solucione el problema y se puede mantener el tratamiento 1-2 veces por semana para evitar recidiva.
- Se pueden utilizar los lavados de aplicación prolongada que contiene los siguientes ingredientes activos de forma individual o como adyuvante del tratamiento tópico: ácido acético 2%, ketoconazol 1-2%, miconazol 2% y clorhexidina 2-4%. Una solución de vinagre blanco y agua (1:3) se puede utilizar como un lavado de aplicación prolongada de ácido acético.
- Las presentaciones secas, focales pueden tratarse con aplicaciones diarias de lociones, ungüentos o cremas antifúngicas.
- Los ingredientes activos incluyen: clotrimazol 1%, miconazol 1-2%, terbinafina 1%, tiabendazol 4%, anfotericina B 3% y nistatina.

TERAPIA SISTÉMICA (ORAL)

- El tratamiento antifúngico sistémico está recomendado para pacientes con colonización de *Malassezia* generalizada o multifocal y se puede utilizar como terapia única cuando la terapia tópica es insuficiente.
- La terapia sistémica se selecciona de manera empírica. En los laboratorios no se realiza de manera rutinaria un cultivo o prueba de sensibilidad contra *Malassezia*, y los valores críticos reproducibles y confiables aún deben establecerse y correlacionarse con la eficacia clínica.
- La duración promedio del tratamiento es de 3-4 semanas. Se recomienda volver a analizar para obtener una respuesta clínica y citológica.
- El ketoconazol e itraconazol deben administrarse con alimento para optimizar la absorción.
- La clase de azoles antifúngicos puede inducir hepatotoxicidad y deben evitarse o ser usados con precaución en pacientes con hepatotoxicidad. Es posible que ocurran muchas interacciones de drogas con esta clase y se deben evaluar los medicamentos que se administren de forma simultánea. Para el uso prolongado de los antifúngicos de la clase de azoles, es conveniente realizar un perfil bioquímico de suero para analizar la hepatotoxicidad.

TERAPIA SISTÉMICA (ORAL)

MEDICACIÓN	DOSIS
Ketoconazol	5-10 mg/kg VO cada 24 horas
Itraconazol	5-10 mg/kg VO cada 24 horas o 2 días consecutivos por semana
Fluconazol	10 mg/kg VO cada 24 horas
Terbinafina	30 mg/kg VO cada 24 horas o 2 días consecutivos por semana

- La vasculitis y las úlceras cutáneas se pueden desarrollar en el 7,5% de los perros tratados con itraconazol en dosis de > 10 mg/kg.

INMUNOMODULACIÓN

- Los antígenos de *Malassezia* pueden estar incluidos en las inmunoterapias preparadas para los pacientes con tratamiento para la dermatitis atópica. Actualmente, no existe prueba de eficacia de la inmunoterapia en pacientes con supuesta hipersensibilidad a *Malassezia*.

COMENTARIOS

- Las causas más comunes de fracaso del tratamiento son la duración inadecuada de los tratamientos y la falta de control de la enfermedad dermatológica subyacente.
- Para los pacientes con dermatitis atópica, la terapia tópica como mantenimiento, especialmente en los pliegues y espacios interdigitales, ayuda a prevenir una recaída y a tratar el prurito asociado.
- Se ha registrado *Malassezia* con resistencia *in vitro* al ketoconazol, fluconazol e itraconazol. Sin embargo, no se ha registrado bien la resistencia *in vivo*.

REFERENCIAS

- Berger DJ, Lewis TP, Schick AE, Stone RT. Comparison of once-daily versus twice-weekly terbinafine administration for the treatment of canine *Malassezia* dermatitis- a pilot study. *Vet Dermatol* 2012; 23: 418-e79
- Cafarchia C, Fiuferedo LA, Favuzzi V, et al. Assessment of the antifungal susceptibility of *Malassezia* pachydermatis in various media using a CLSI protocol. *Vet Micro* 2012; in press.
- Foy DS, Trepanier LA. Antifungal Treatment of Small Animal Veterinary Patients. *Vet Clin North Am Small Anim Pract* 2010; 40: 1171-88
- Maynard L, Reme CA, Viaud S. Comparison of two shampoos for the treatment of canine *Malassezia* dermatitis: a randomized controlled trial. *J Small Anim Pract* 2011; 52: 566-572

- Miller, William H., Griffin, Craig E., Campbell, Karen L. Muller & Kirk's Small Animal Dermatology 7th ed. St. Louis: Elsevier, 2013 (243-249).
- Morris DO, DeBoer DJ. Evaluation of serum obtained from atopic dogs with dermatitis attributable to *Malassezia pachydermatis* for passive transfer of immediate hypersensitivity to that organism. *Am J Vet Res* 2003; 64: 262-266.
- Mueller RS, Bergvall K, Bensignor E, Bond R. A review of topical therapy for skin infection with bacteria and yeast. *Vet Dermatol* 2012; 23:330-e62.
- Nett CS, Reichler I, Grest P, et al. Epidermal dysplasia and *Malassezia* infection in two West Highland White Terrier siblings: an inherited skin disorder or reaction to severe *Malassezia* infection? *Vet Dermatol* 2001; 12: 285-290.
- Nijima M, Kano R, Masahiko N, et al. An azole-resistant isolate of *Malassezia pachydermatis*. *Vet Micro* 2011; 149:288-290.
- Pinchbeck LR, Hillier A, Kowalski JJ, Kwotchka KW. Comparison of pulse administration versus once daily administration of itraconazole for the treatment of *Malassezia pachydermatis* dermatitis and otitis in dogs. *J Am Vet Med Assoc.* 2002; 220:1807-1812.
- Sickafoose L, Hosgood G, Snook T, Westermeyer R, Merchant S. A noninferiority clinical trial comparing fluconazole and ketoconazole in combination with cephalexin for the treatment of dogs with *Malassezia* dermatitis. *Vet Ther* 2010 Summer;11(2):E1-E13.
- Young R, Buckley L, McEwan N, Nuttal T. Comparative in vitro efficacy of antimicrobial shampoos: a pilot study. *Vet Dermatol* 2011; 23:36-e8.



PERSPECTIVAS DE LOS CONOCIMIENTOS CLÍNICOS

DERMATOSIS INMUNOMEDIADA

LUPUS ERITEMATOSO

Perspectivas de los conocimientos clínicos creado por Andrew Hillier, Veterinario, Miembro del Colegio Veterinario Australiano de Ciencias (MACSc), Diplomado por el ACVD

CONTENIDO

PANORAMA GENERAL : 14.1

¿CÓMO ES? : 14.2

BIBLIOTECA DE IMÁGENES SOBRE LA PATOLOGÍA : 14.3

¿CUÁL OTRA PATOLOGÍA SE PARECE A ESTA? : 14.4

¿CÓMO SE DIAGNOSTICA? : 14.4

¿CÓMO SE TRATA? : 14.4

COMENTARIOS : 14.5

REFERENCIAS : 14.5

PANORAMA GENERAL

- El Lupus Eritematoso es un grupo de enfermedades inmunomediadas que puede afectar principalmente la piel o tener efectos sistémicos graves
- El Lupus Eritematoso sistémico afecta a los órganos de múltiples sistemas y rara vez la piel
- La variante más común es el Lupus Eritematoso Discoide (cutánea) (LED)
- Probablemente hay múltiples factores involucrados en la etiopatogénesis del LED aunque actualmente no se comprenden por completo
 - Genética y ambiente
 - Desregulación de los linfocitos T y B
 - Autoanticuerpos

- Se sabe que la luz UV y la exposición al sol exacerbaban el LED y puede tener una función en la inducción de la enfermedad

OTRAS VARIANTES OBSERVADAS EN LA PIEL DE LOS PERROS SON:

LUPUS ERITEMATOSO VESICULAR CUTÁNEO (LEVC)

- Una enfermedad ulcerosa del Pastor de las islas Shetland
- Se caracteriza por tener áreas serpiginosas de ulceración en el abdomen, ingle y muslos; también pueden afectarse las uniones mucocutáneas y la superficie cóncava del pabellón de las orejas

LUPUS ERITEMATOSO EXFOLIATIVO CUTÁNEO (LEEC)

- Una enfermedad alopecica de descamación en Pointers Alemanes de pelo corto
- Los animales afectados a veces presentan linfadenopatía, pirexia intermitente y paso torpe con resistencia a moverse (artritis).

¿CÓMO ES?

- Las razas predispuestas a esta enfermedad son el Pastor Alemán, otras razas de pastores y los Collies, aunque se ha observado esta enfermedad en una variedad de perros de razas puras o mixtas
- Generalmente afecta a los perros jóvenes adultos hasta de mediana edad, especialmente aquellos con una grado elevado de exposición a la radiación UV

LAS LESIONES DEL LUPUS ERITEMATOSO DISCOIDE (LED) SON MUY CARACTERÍSTICAS (FIGURA 1)

- Siempre afecta al plano nasal (área sin pelo). Generalmente comienza en el lomo pero también comprende el surco subnasal (philtrum) y los pliegues alares.
- La lesión inicial es la pérdida de pigmentación, que se pone de color gris/azul y luego en rosa cuando se pierde todo el pigmento (Figura 2)
- A medida que la despigmentación progresa, hay una pérdida de la arquitectura normal de la nariz, es decir, la apariencia de firme normal se vuelve suave (Figura 3)
- Se presenta descamación y costras
- Cuando se quitan las costras, se observan erosiones y úlceras (Figura 4)
- El plano nasal, en general, es friable y puede haber una hemorragia incluso, debido a un trauma leve
- Se pueden desarrollar lesiones raras en los labios, el pabellón de la oreja, en la piel periocular y perianal, prepucio o en las almohadillas plantares (hiperqueratosis)

BIBLIOTECA DE IMÁGENES SOBRE LA PATOLOGÍA : LUPUS ERITEMATOSO



Figura 1. Pastor Alemán de 5 años de edad con Lupus Eritematoso Discoide

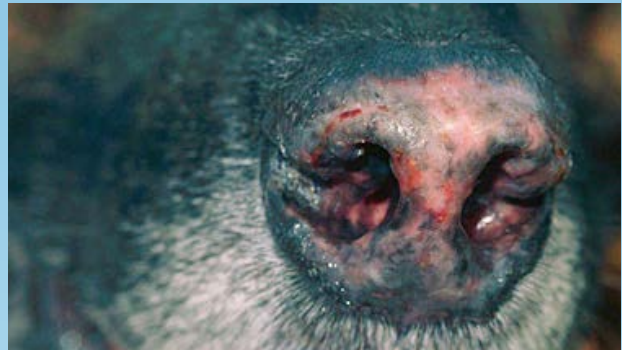

Figura 2. Primer plano de la nariz de la Fig. 1. Note la despigmentación parcial (áreas grises) a completas (áreas rosas) y la pérdida de la arquitectura de la nariz.

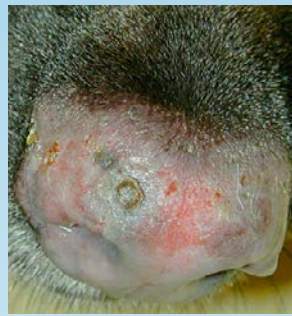

Figura 3. LED con una amplia despigmentación y pérdida de la arquitectura firme que afecta el plano nasal completo

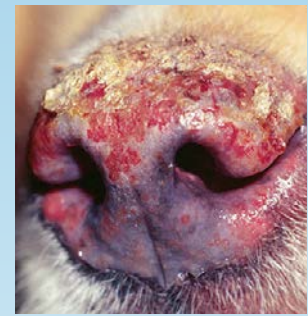

Figura 4. 3 Perro Collie con LED grave del plano de la nariz. Lesiones coalescentes erosivas a ulcerativas, cubiertas por costras en el dorso.

Material del caso del Servicio de Dermatología y Otorrinología, Universidad del Estado de Ohio)

¿CUÁL OTRA PATOLOGÍA SE PARECE A ESTA?

- Pioderma nasal
- Dermatofitosis
- Pénfigo foliáceo
- Pénfigo eritematoso
- Dermatomiositis
- Síndrome uveodermatológico
- Dermatitis de contacto
- Pioderma mucocutáneo
- Comprende la piel con pelo en el puente de la nariz, al menos al principio, en contraste con el LED que comienza en el plano nasal sin pelo

¿CÓMO SE DIAGNOSTICA?

- Descarte diagnósticos diferenciales
- Predisposición de la raza
- Ubicación característica y presencia de lesiones en el plano nasal

HISTOPATOLOGÍA

- Pruebe y tome muestras de áreas no ulceradas
- La anestesia general es necesaria para tomar una muestra de la nariz
- Dermatitis de interfase hidrópica o liquenoide
- Puede incluir apoptosis de queratinocitos y engrosamiento de la membrana basal

VIDEOS DE TÉCNICAS DE DIAGNÓSTICO: ExcelenciaEnDermatologia.com → [Biblioteca Educativa](#) → [Videos](#)

SECCIONES DE TÉCNICAS DE DIAGNÓSTICO: ExcelenciaEnDermatologia.com → [Técnicas de diagnóstico](#)

¿CÓMO SE TRATA?

- ¡No lastime!
- Evite la exposición a los rayos UV o al sol
- Aplicar protector solar resistente al agua lo más frecuente posible para los perros que están en el exterior

- Corticosteroides tópicos aplicados cada 12 horas.
- Comience con los corticosteroides más potentes (ej: Betametasona o Dexametasona) hasta que se alcance la remisión, luego use corticosteroides menos potentes para un control a largo plazo (ej: Hidrocortisona o Prednisolona)
- Se puede considerar el Tacrolimus tópico aplicado cada 12 horas
- CONSEJO: aplicar medicamentos tópicos inmediatamente antes de que el perro coma o juegue. Puede ayudar a distraer al paciente y así no lamerse la medicación antes de que se absorba
- En pacientes con respuestas pobres o donde la terapia tópica no es bien tolerada
 - Doxiciclina oral (5-10 mg/kg cada 12 horas) y Niacinamida (perros < 10 kg 250 mg cada 8 horas; perros > 10 kg 500 mg cada 8 horas)
 - Algunos casos muestran una mejora cuando se administra Pentoxifilina (15-20 mg/kg cada 8 horas) además de la Doxiciclina y la Niacinamida
- Raras veces es necesaria una terapia inmunodepresora sistémica (ver corticosteroides para el tratamiento sistémico de pénfigo foliáceo) ya que la enfermedad se limita a la nariz y el pronóstico es bueno
- Hay un informe reciente sobre el éxito de la Hidroxicloroquina inmunomoduladora anti-malaria de humanos, de administración oral en dosis de 5 mg/kg cada 24 horas
- Generalmente se indica la terapia de mantenimiento de por vida

COMENTARIOS

- El LED es una enfermedad común en ciertas razas, especialmente si la exposición al sol es frecuente
- La apariencia y ubicación de las lesiones son características
- La terapia tópica generalmente es exitosa para controlar las lesiones

REFERENCIAS

- Griffies JD, Mendelsohn CL, Rosenkrantz WS, Muse R, Boord MJ, Griffin CE. Topical 0.1% tacrolimus for the treatment of discoid lupus erythematosus and pemphigus erythematosus in dogs. *J Am Anim Hosp Assoc.* 2004 Jan-Feb; 40(1): 29-41.
- Gross TL, Ihrke PE, Walder EJ, et al. Pustular diseases of the epidermis. *Skin diseases of the dog and cat.* 2nd ed. Ames, Iowa: Blackwell, 2005; 52-55, 59-63.
- Miller WH, Griffin CE, Campbell KL. Autoimmune and immune-mediated dermatoses. *Muller and Kirk's Small animal dermatology (7th ed).* St. Louis MO.: Elsevier Mosby, 2013; 432-500.
- Oberkirchner U, et al. Successful treatment of a novel generalized variant of canine discoid lupus erythematosus with oral hydroxychloroquine *Vet Dermatol.* 2012 Feb;23(1): 65-70, e15-16.
- Wiemelt SP, Goldschmidt MH, Greek JS, Jeffers JG, Wiemelt AP, Mauldin EA. A retrospective study comparing the histopathological features and response to treatment in two canine nasal dermatoses, DLE and MCP. *Vet Dermatol.* 2004 Dec; 15(6): 341-348.



PERSPECTIVAS DE LOS CONOCIMIENTOS CLÍNICOS

DERMATOSIS INMUNOMEDIADA

PÉNFIGO FOLIÁCEO

Perspectivas de los conocimientos clínicos creado por Andrew Hillier, veterinario, Miembro del Colegio Veterinario Australiano de Ciencias (MACSc), Diplomado por el ACVD

CONTENIDO

PANORAMA GENERAL : 15.1

¿CÓMO ES? : 15.2

BIBLIOTECA DE IMÁGENES SOBRE LA PATOLOGÍA : 15.3

¿QUÉ OTRA PATOLOGÍA SE PARECE A ÉSTA? : 15.4

¿CÓMO SE DIAGNOSTICA? : 15.4

¿CÓMO SE TRATA? : 15.5

COMENTARIOS : 15.6

REFERENCIAS : 15.6

PANORAMA GENERAL

- El complejo de pénfigo es un conjunto de enfermedades autoinmunes de la piel.
- La variante más común es el Pénfigo Foliáceo (PF)
- Otras variantes que se observan en perros son:
 - Pénfigo Vulgar (PV)
 - Pénfigo Vegetante (PVeg)
 - Pénfigo Eritematoso (PE)
 - Pénfigo Paraneoplásico (PPN)
- Los autoanticuerpos son dirigidos contra los antígenos proteicos en los desmosomas, que son las conexiones intercelulares entre las células de la piel (queratinocitos). (Figura 1).

- Por ejemplo, en perros con PF, se cree que los autoanticuerpos son dirigidos principalmente contra la desmocolina 1, mientras que en los que padecen PV, son dirigidos contra la desmogleína 3
- El mecanismo preciso mediante el cual los autoanticuerpos interrumpen las conexiones intercelulares (un proceso también conocido como acantólisis) todavía es incierto.
- Inusualmente, los fármacos pueden provocar PF en 2 síndromes:
 - *PF inducido por medicamentos*: la enfermedad entra en remisión cuando se retira la droga.
 - *PF desencadenado por medicamentos*: la droga inicia la enfermedad, que persiste a pesar de retirarse la droga.
- La exposición a la luz solar puede empeorar las lesiones de PF.
- Entre las razas de mayor predisposición se encuentran los Akita y los Chow Chow, a pesar de que se han reportado varios casos de Golden Retriever, Cocker Spaniel, Dachshund, Doberman Pinscher y Bulldog Inglés.
- La enfermedad afecta típicamente a perros de mediana edad, a pesar de que alguna que otra vez se han reportado casos de perros de < 1 año de edad.

¿CÓMO ES?

- El PF se caracteriza por ser una enfermedad pustulosa (Figura 2)
- Las pústulas son, típicamente, grandes (con muchos folículos pilosos) pero pueden ser más pequeñas en la minoría de los casos.
- En algunos pacientes, las pápulas (precursoras de las pústulas) son más prominentes, mientras que en otros se produce una rápida ruptura pustulosa y las lesiones predominantes son las costras (Figura 3).
- Pueden predominar las erosiones posteriores a la lesión y la alopecia.
- La cabeza, rostro y pabellón auricular son, en un principio, las áreas más comúnmente afectadas con simetría bilateral.
- En la mayoría de los perros, las lesiones terminan generalizándose, a veces de forma rápida (Figura 4).
- Las almohadillas de las patas del animal pueden verse muy afectadas por costras y fisuras, lo que provoca cojeo en algunos pacientes (figura 5).

BIBLIOTECA DE IMÁGENES SOBRE LA PATOLOGÍA : PÉNFIGO FOLIÁCEO

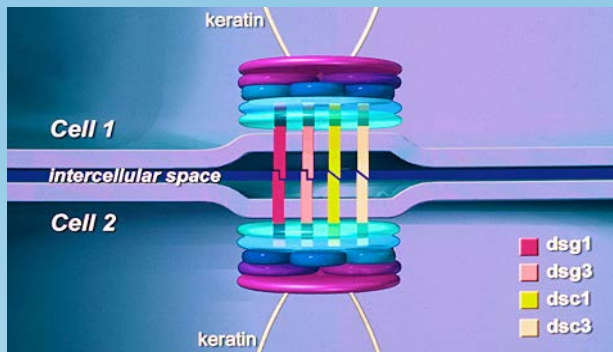


Figura 1. Esquema de un desmosoma y algunos de los elementos proteicos que son el objetivo de los autoanticuerpos en pacientes con Pénfigo Foliáceo (PF).

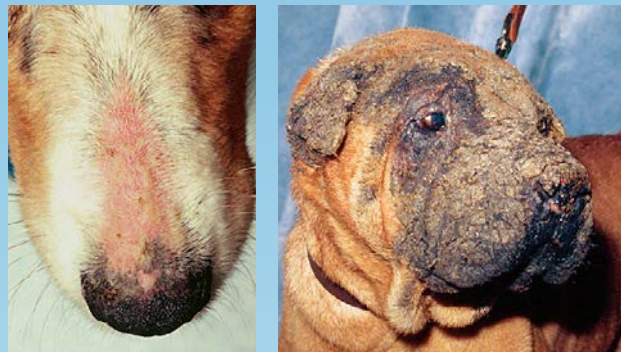

Figura 2. (izquierda) Collie de 2 años y medio - Lesiones tempranas de PF. Nota: Eritema generalizado y alopecia en el puente del hocico; múltiples pústulas, muchas con varios folículos pilosos.

Figura 3. Shar Pei chino con alopecia grave, hiperpigmentación y costras coalescentes en el rostro, cabeza y pabellón de la oreja. Simetría bilateral, ausencia de pústulas.

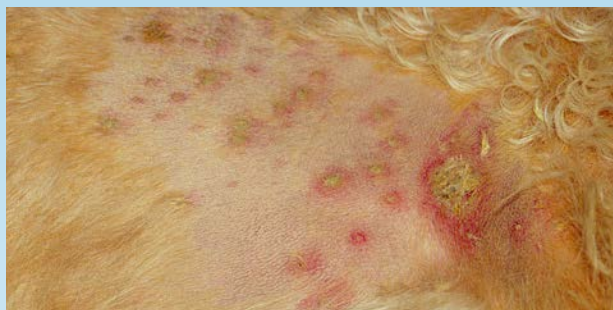

Figura 4. Lebrés escocés de 4 años (costado del pecho afeitado). Pústulas eritematosas, muchas de > 1 cm con múltiples folículos pilosos; derecha - pústula rota recientemente.

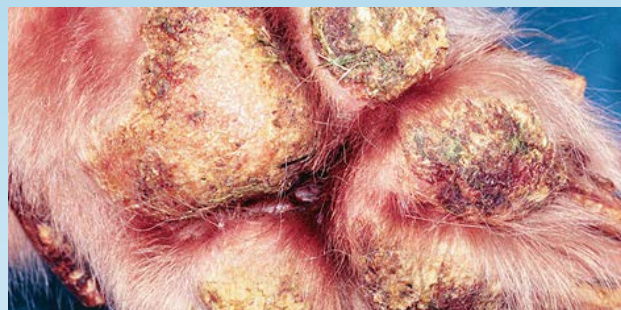

Figura 5. Costras moderadas a graves en las almohadillas de las patas de un perro con PF. Generalmente las pústulas no son visibles en las almohadillas - las lesiones pueden erosionarse y ulcerarse.

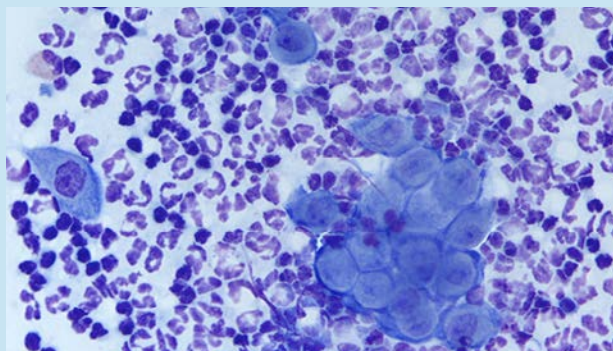


Figura 6. Citología del contenido purulento de las lesiones. Infiltrado inflamatorio de predominio neutrofílico; muchos queratinocitos acantolíticos, gran masa flotante de células acantolíticas.

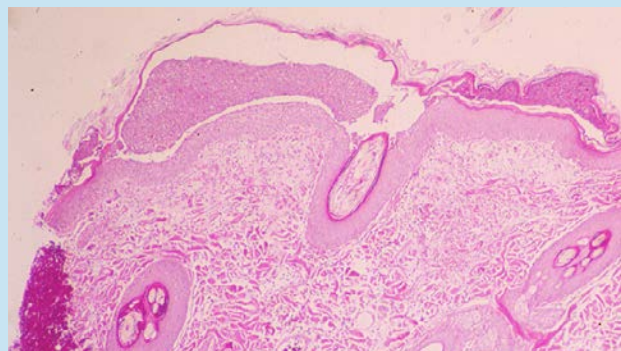


Figura 7. Histopatología de una pústula intacta. Estrato córneo separada de la epidermis subyacente por inflamación; extendido en muchas unidades foliculares; avanza por debajo del folículo piloso.

Material del caso del Servicio de Dermatología y Otorrino, Universidad del Estado de Ohio

- Las lesiones pueden experimentar altibajos en relación a su gravedad.
- Las lesiones no suelen ser pruríticas.
- Unos pocos pacientes padecen depresión y pueden presentar fiebre.

¿QUÉ otra PATOLOGÍA SE PARECE A ÉSTA?

DERMATITIS PUSTULOSA Y COSTROSA

- Pioderma estafilocócico
- Demodicosis
- Dermatofitosis (en especial, infección por *Trichophyton*)
- Dermatitis pustulosa subcórnea (poco común)
- Pustulosis eosinofílica (poco común)
- PE (si se limita a la cabeza)

COSTRAS Y FISURAS DE LAS ALMOHADILLAS

- Dermatitis necrolítica superficial
- Dermatitis sensible al zinc
- Linfosarcoma cutáneo
- Moquillo canino

¿CÓMO SE DIAGNOSTICA?

DESCARTAR DIAGNÓSTICOS DIFERENCIALES

- Pioderma superficial (citología negativa, cultivo bacteriano negativo, falta de respuesta a la terapia antibiótica)
- Demodicosis (resultado negativo del raspado cutáneo profundo)
- Dermatofitosis. Prueba de cultivo con medio para crecimiento de dermatofitos DTM negativo)

CITOLOGÍA PUSTULOSA (FIGURA 6)

- Muchos neutrófilos
- Células acantolíticas, en especial si se presentan en grupos (también llamadas “masas flotantes”)
- Los eosinófilos pueden estar presentes o ser predominantes en unos pocos casos
- Ausencia de bacterias cocoides

BIOPSIA

- La muestra debe estar intacta y las pústulas enteras para obtener óptimos resultados. Las costras nuevas pueden ser útiles si no se observan pústulas.
- Pústulas subcorneales que abarcan varios folículos pilosos con neutrófilos, células acantolíticas y eosinófilos ocasionales son característicos de esta afección (Figura 7).

HEMOGRAMA, PERFIL BIOQUÍMICO Y ANÁLISIS DE ORINA

- Puede detectarse la presencia de neutrofilia, pero todos los demás valores, por lo general, están dentro de los límites normales.

OTRAS PRUEBAS (MENOS COMUNES)

- La inmunofluorescencia directa (detección de autoanticuerpos en la piel) puede requerir muestras de piel nueva congelada o en solución de Michels; algunos laboratorios realizan Inmunohistoquímica (IHQ) o Inmunofluorescencia Directa (IFD) en tejidos fijados con formalina (contactarse con el laboratorio)
- La inmunofluorescencia indirecta (detección de autoanticuerpos circulantes) es, por lo general, una prueba poco sensible e inconsistente, y no es recomendable en esta instancia.

VIDEOS DE TÉCNICAS DE DIAGNÓSTICO: ExcelenciaEnDermatologia.com → [Biblioteca Educativa](#) → [Videos](#)

SECCIONES DE TÉCNICAS DE DIAGNÓSTICO: ExcelenciaEnDermatologia.com → [Técnicas de diagnóstico](#)

¿CÓMO SE TRATA?

OBSERVACIONES GENERALES

- ¡No lastimar!
- Proteja a sus pacientes de la luz solar
- Evalúe si la enfermedad está relacionada con algún medicamento y retire aquellas drogas sospechosas.
- Bañe al animal con regularidad (con champú 2 veces por semana) para remover las costas.

PF LOCALIZADO: TRATAMIENTO TÓPICO PRIMERO

- Aplique corticosteroides tópicos cada 12 horas. Comience con corticosteroides más potentes (por ejemplo, Betametasona o Dexametasona) hasta lograr la remisión de la enfermedad, luego cambie a corticosteroides menos potentes para un control a largo plazo (por ejemplo, Hidrocortisona o Prednisolona)
- También se puede considerar el tratamiento con Tracrolimús tópico aplicado cada 12 horas.

PF GENERALIZADO: SE NECESITA TRATAMIENTO SISTÉMICO

CORTICOSTEROIDES

- Prednisona o Prednisolona en dosis de 1-3 mg/kg cada 12-24 horas (el autor, por lo general, comienza con 1-2 mg/kg cada 12 horas). Típicamente, dentro de las primeras 2 semanas se comienza a observar una mejoría significativa. Luego, comenzar a disminuir gradualmente durante 2-3 meses con el objetivo de alcanzar una dosis de mantenimiento de Prednisona < 1 mg/kg cada 48 horas.

SI EL ÍNDICE DE RESPUESTA AL TRATAMIENTO INICIAL CON PREDNISONA/PREDNISOLONA FUERA BAJO, CONSIDERE LO SIGUIENTE:

- Incremente la dosis de Prednisona/Prednisolona si el paciente tiene una buena tolerancia a la droga.
- Cambie el corticosteroide (Triamcinolona o Dexametasona). Tenga cuidado ya que existe un mayor riesgo de experimentar efectos adversos gastrointestinales.
- La Dexametasona y la Triamcinolona, por lo general, se administran una décima parte de la dosis de Prednisona
- Agregue Azatioprina en dosis de 2 mg/kg cada 24-48 horas
- Pruebe la combinación de Doxiciclina (5-10 mg/kg cada 12 horas) y Niacinamida (perros < 10 kg, 250 mg cada 8 horas; perros > 10 kg, 500 mg cada 8 horas)
- Agregue Ciclosporina (5-10 mg/kg cada 24 horas)

OTROS TRATAMIENTOS AGRESIVOS DE USO POCO COMÚN

- Inmunoglobulina humana IV
- Micofenolato de Mofetilo (10-20 mg/kg cada 12 horas)
- Ciclofosfamida (2,2 mg/kg cada 48 horas)
- Clorambucilo (0,1-0.2 mg/kg cada 24-48 horas)

COMENTARIOS

- El PF es la enfermedad autoinmune de la piel más común en los perros.
- Por lo general, los perros afectados son de edad media, y las razas con mayor predisposición a contraer la enfermedad son los Akita y los Chow Chow.
- El PF es una dermatitis pustular a costrosa que primero afecta la cabeza y el pabellón auricular pero luego se generaliza en todo el cuerpo.
- El diagnóstico se determina mediante citología e histopatología.
- El pronóstico de la enfermedad es bueno, a pesar de que los tratamientos pueden tener efectos adversos significativos y a largo plazo.

REFERENCIAS

- August JR, Chickering WR. Pemphigus foliaceus causing lameness in four dogs. *Compend Contin Educ Pract Vet* 1985; 7: 894-902.
- Gomez SM, Morris DO, Rosenbaum MR, et al. Outcome and complications associated with treatment of pemphigus foliaceus in dogs: 43 cases (1994-2000). *J Am Vet Med Assoc* 2004; 224(8): 1312-1316.
- Gross TL, Ihrke PE, Walder EJ, et al. Pustular diseases of the epidermis. *Skin diseases of the dog and cat*. 2nd ed. Ames, Iowa: Blackwell, 2005; 3-26.

- Ihrke PJ, Stannard AA, Ardans AA, et al. Pemphigus foliaceus in dogs: a review of 37 cases. *J Am Vet Med Assoc* 1985; 186(1): 59-66.
- Ihrke PJ, Stannard AA, Ardans AA, et al. Pemphigus foliaceus of the footpads in three dogs. *J Am Vet Med Assoc* 1985; 186(1): 67-69.
- Miller WH, Griffin CE, Campbell KL. Autoimmune and immune-mediated dermatoses. Muller and Kirk's Small animal dermatology (7th ed). St. Louis MO.: Elsevier Mosby, 2013; 432-500.
- Mueller RS, Krebs I, Power HT, et al. Pemphigus foliaceus in 91 dogs. *J Am Anim Hosp Assoc* 2006; 42(3):189-196.
- Olivry T. A review of autoimmune skin diseases in animals: I—superficial pemphigus. *Vet Dermatol* 2006; 17(5):291-305.
- Olivry T, Dunston SM, Walker RH, et al. Investigations on the nature and pathogenicity of circulating antikeratinocyte antibodies in dogs with pemphigus foliaceus. *Vet Dermatol* 2008; 20(1):42-50.
- Peters J, Scott DW, Erb HN, et al. Comparative analysis of canine dermatophytosis and superficial pemphigus for the prevalence of dermatophytes and acantholytic keratinocytes: a histopathological and clinical retrospective study. *Vet Dermatol* 2007; 18(4):234-240.
- Rosenkrantz WS. Pemphigus: current therapy. *Vet Dermatol* 2004; 15(2):90-98.
- Tater KC, Olivry T. Canine and feline Pemphigus foliaceus: Improving your chances of a successful outcome. *Vet Med* 2010; January: 18-30.
- Yabuzoe A, Shimizu A, Nishifuji K, et al. Canine pemphigus foliaceus antigen is localized within desmosomes of keratinocyte. *Vet Immunol Immunopathol* 2009; 127(1-2):57-64.



PERSPECTIVAS DE LOS CONOCIMIENTOS CLÍNICOS

ONICODISTROFIA LUPOIDE

*Perspectivas de los conocimientos clínicos creado por Judy Seltzer, Med. Vet.,
Miembro del MRCVS, Diplomada por el ACVD*

CONTENIDO

PANORAMA GENERAL : 16.1

BIBLIOTECA DE IMAGENES SOBRE LA PATOLOGÍA : 16.2

¿CÓMO ES? : 16.2

¿CUÁL OTRA PATOLOGÍA SE PARECE A ESTA? : 16.3

¿CÓMO SE DIAGNOSTICA? : 16.3

¿CÓMO SE TRATA? : 16.4

COMENTARIOS : 16.5

LECTURA ADICIONAL / REFERENCIAS : 16.5

PANORAMA GENERAL

- La enfermedad inflamatoria más común que causa uñas anormales.
- La causa de esta afección es desconocida pero se sospecha que es hereditaria, inflamatoria o inmunomediada.
- Normalmente abarca varias uñas de las cuatro patas.
- Poco común a raro en perros.
- Comúnmente vista en perros de mediana edad, 3-8 años.
- Las razas predispuestas son el Pastor Alemán, Rottweiler y el Gordon Setter.

BIBLIOTECA DE IMAGENES SOBRE LA PATOLOGÍA : ONICODISTROFIA LUPOIDE



Figura 1. Separación de la uña en un Schnauzer gigante con onicodistrofia lupoides.

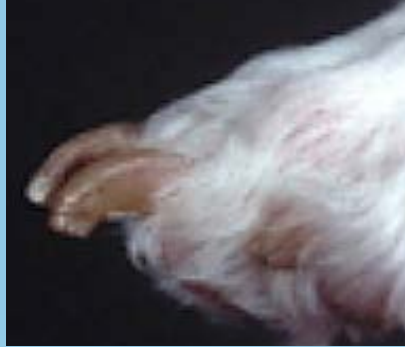

Figura 2. Uñas que se desmenuzan en un perro con onicodistrofia lupoides.

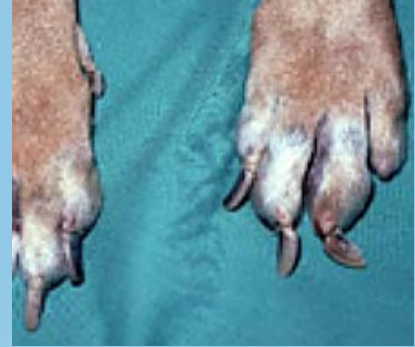

Figura 3. Onicogrifosis en un perro con onicodistrofia lupoides.

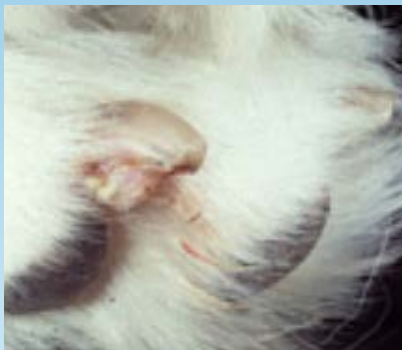

Figura 4. Onicodistrofia lupoides antes de la extirpación de uña.

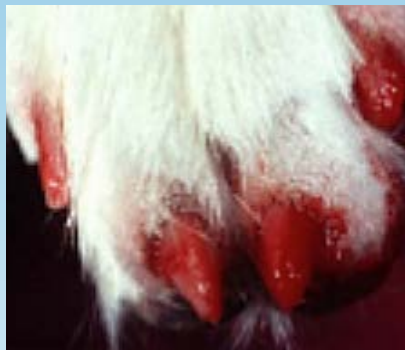

Figura 5. Onicodistrofia lupoides antes de la extirpación de uña.

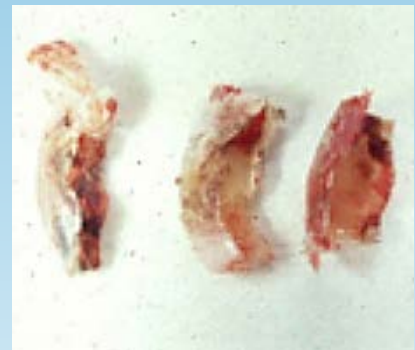

Figura 6. Uñas extirpadas de un perro.

¿CÓMO ES?

- A menudo tiene un comienzo agudo de la pérdida de uña.
- Puede estar relacionado con una inflamación significativa o una descarga purulenta del lecho ungueal.
- Puede presentarse como uñas secas, deformadas que no se descaman por sí solas.
- Por lo general, se caen una o dos uñas al principio, seguida a la descamación de todas las uñas durante algunas semanas a meses.
- Con el tiempo, se observan una o más de las siguientes anomalías.
 - Onicogrifosis- curvatura anormal de las uñas.
 - Onicomadesis- descamación de las uñas.
 - Onicorrexis- fragmentación de las uñas.
 - Onicosquizia- ruptura de uñas.

- La inflamación del borde de la uña (paroniquia) no es común a menos que haya una infección bacteriana presente.
- No se observan otras anomalías de la piel o enfermedades sistémicas.
- Los perros que padecen esta enfermedad pueden ser asintomáticos o tener una claudicación relacionada.

¿CUÁL OTRA PATOLOGÍA SE PARECE A ESTA?

- Infección bacteriana en uña.
- Dermatofitosis/ infección fúngica profunda.
- Enfermedades inmunomediadas.
- Pénfigo vulgar.
- Pénfigo bulloso.
- Lupus eritematoso.
- Vasculitis.
- Erupción por algún medicamento.
- Neoplasia (carcinoma escamoso).
- Crioglobulinemia o enfermedad de aglutinina fría.

¿CÓMO SE DIAGNOSTICA?

- Antecedentes y signos clínicos.
- Cultivo fúngico para descartar la dermatofitosis.
- Citología cutánea/cultivo si se observa paroniquia.
- Amputación quirúrgica o biopsia de una tercera falange (P3) afectada, para dermatohistopatología.
 - Degeneración hidrópica de la capa basal.
 - Dermatitis de interfase liquenoide.
 - Incontinencia pigmentaria.

VIDEOS DE TÉCNICAS DE DIAGNÓSTICO: ExcelenciaEnDermatologia.com → [Biblioteca Educativa](#) → [Videos](#)

SECCIONES DE TÉCNICAS DE DIAGNÓSTICO: ExcelenciaEnDermatologia.com → [Técnicas de diagnóstico](#)

¿CÓMO SE TRATA?

INFORMACIÓN GENERAL

- En general, para poder observar alguna respuesta clínica significativa, deben pasar 12 semanas.
- Si hay una respuesta mínima luego de 6-8 semanas, se puede agregar medicación al protocolo actual o cambiarla.
- El tratamiento debe continuarse al menos durante 6 meses pero puede que sea necesario hacerlo todo el resto de la vida del perro.

TRATAMIENTOS ESPECÍFICOS

REMOCIÓN MANUAL DE LAS UÑAS SUELTAS

- (se recomienda anestesia general).

ÁCIDOS GRASOS OMEGA-3 Y OMEGA-6.

- 180mg EPA/5 kg cada 24 horas.
- Usada en general en combinación con la vitamina E.

VITAMINA E

- 200-400 UI Vía Oral cada 12 horas.

TETRACICLINA/NIACINAMIDA

- Perro con menos de 10kg: 250mg de cada uno Vía Oral cada 8 horas.
- Perros con más de 10kg: 500mg de cada uno Vía Oral cada 8 horas.
- Esto puede ajustarse a cada 12 horas luego de que la uña vuelva a crecer.
- Se puede administrar Doxiciclina de 5-10 mg/kg vía Oral cada 12-24 horas en lugar de tetraciclina.

PENTOXIFILINA.

- 10-25mg/kg Vía Oral cada 8-12 horas.

CICLOSPORINA (ATÓPICA)

- 5-10 mg/kg por Vía Oral 24 horas.
- Ajustarlo a la dosis mínima posible para evitar una recaída.

PREDNISONA.

- Se reserva para casos donde fallaron otros tratamientos.
- 2-4 mg/kg/día durante aproximadamente 24-semanas, luego ajuste reduciendo hasta alcanzar la mínima dosis para evitar una recaída.

AZATIOPRINA

- 1.1-2.2 mg/kg Vía Oral cada 24 a 48 horas.
- Hacer un Hemograma completo como control y un análisis de enzimas hepáticas cada 2 semanas hasta que la enfermedad esté en remisión y la dosis haya sido disminuida.

INFORMACIÓN ADICIONAL

- Corte de uñas frecuente (cada 2 semanas) para evitar que se quiebren.
- Tratamiento con los antibióticos aprobados si se presenta una paroniquia bacteriana como causa.
- Se puede considerar la onicectomía en casos refractarios relacionados con la onicalgia (dolor).
- Considere una prueba de eliminación de alimento, si sospecha de una reacción adversa al alimento a partir de los antecedentes y diagnósticos.
- El pronóstico es bueno pero las uñas se pueden seguir rompiendo con facilidad y quedar deformes.

COMENTARIOS

- También llamada oniquitis lupoides simétrica debido a la presencia de inflamación en las uñas.
- La onicodistrofia lupoides es la enfermedad inflamatoria más común que causa uñas anormales y finalmente la pérdida de la uña.
- En general, el diagnóstico se basa en los antecedentes y signos clínicos aunque la remoción quirúrgica y la histopatología de una tercera falange (F3) afectada es útil en diagnósticos definitivos.
- Se pueden usar una o múltiples modalidades de tratamiento para esta condición.
- En general, lleva 3 meses de tratamiento para poder observar una respuesta clínica significativa.
- Algunos perros pueden necesitar una terapia de por vida para mantener la remisión.

LECTURA ADICIONAL / REFERENCIAS

- Auxilia ST, Hill PB, Thoday KL. Canine symmetrical lupoid onychodystrophy: a retrospective study with particular reference to management. *J Small Anim Pract* 42(2) Feb 01, 2001: 82-7.
- Hnilica KA. Symmetrical Lupoid Onychodystrophy. In: *Small Animal Dermatology- A Color Atlas and Therapeutic Guide*. 3rd Edition. St. Louis: WB Saunders, 2011. p 425-427.
- Miller WH Jr, Griffin CE, Campbell KL. Symmetric Lupoid Onychitis. In: *Muller and Kirk's Small Animal Dermatology*. 7th edition. Philadelphia: WB Saunders; 2013. p. 734-739.
- Scott DW, Rousselle S, Miller WH Jr. Symmetrical lupoid onychodystrophy in dogs: a retrospective analysis of 18 cases (1989-1993). *J Am Anim Hosp Assoc* 31(3) 1995 May-Jun: 194-201.



PERSPECTIVAS DE LOS CONOCIMIENTOS CLÍNICOS

DERMATOSIS NEOPLÁSICA

LINFOMA EPITELIOTROPO CUTÁNEO CANINO DE CELULAS T

Perspectivas de los conocimientos clínicos creado por Cheryl A. London, Doctora en Medicina Veterinaria, Doctorado, Diplomada por la ACVIM (Oncología)

CONTENIDO

PANORAMA GENERAL : 17.1

¿CÓMO ES? : 17.2

¿QUÉ OTRA PATOLOGÍA SE PARECE A ÉSTA? : 17.2

BIBLIOTECA DE IMÁGENES SOBRE LA PATOLOGÍA : 17.3

¿CÓMO SE DIAGNOSTICA? : 17.4

¿CÓMO SE TRATA? : 17.4

COMENTARIOS : 17.5

REFERENCIAS : 17.5

PANORAMA GENERAL

- El linfoma epiteliotropo cutáneo de células T (LCCT) es un neoplasma poco común que incluye células T malignas que invaden la piel.
- El LCCT se diferencia del linfoma no epiteliotropo y del linfoma dérmico principalmente en la ubicación de las células T malignas: exhiben un tropismo específico en la epidermis y estructuras anexas.
- El LCCT se divide en tres subtipos: micosis fungoide (MF), reticulosis pagetoide (RP), y el síndrome de Sézary (SS).
- En perros, el LCCT generalmente es una enfermedad de células CD8+ T, contrario al caso de los humanos, donde predominan las células maduras CD4+ T; en el LCCT canino las células malignas exhiben altos niveles de CCR4 e ICAM, pero bajos niveles de CD45.

- Si bien la etiología del LCCT es desconocida, la enfermedad inflamatoria crónica de la piel se ha visto involucrada en su desarrollo; en un estudio se observó que las probabilidades de tener LCCT fueron 12 veces mayores en perros con dermatitis atópica que en perros sin dicha afección.

¿CÓMO ES?

- A pesar de que el LCCT, por lo general, afecta la piel del tronco y las extremidades, también pueden verse afectadas las uniones mucocutáneas y/o la mucosa oral (Figuras 1 y 2).
- La presentación clínica del LCCT es extremadamente diversa y puede imitar varias afecciones dermatológicas. Muchas veces se lo confunde con atopía o pioderma, lo que retrasa el diagnóstico.
- Lesiones más comunes: eritema (Figura 3), placas, descamación (Figura 4a, 4b, 4c), nódulos, erosión/ulceración, formación de costras, prurito, y con menor frecuencia, pápulas.
- La historia clínica de cada paciente también puede ser bastante variable, con algunos perros que muestran signos de la enfermedad 1-2 años antes de recibir el diagnóstico definitivo.
- MF es la forma más común de LCCT, y la enfermedad se limita a las zonas cutáneas/mucocutáneas/orales sin propagación sistémica; PR parece similar pero es más probable que afecte las almohadillas de las patas (Figura 5)
- SS es una forma poco frecuente de LCCT relacionada con la presencia de células T neoplásicas en los ganglios linfáticos, que genera linfadenopatía y células T neoplásicas circulantes en la sangre periférica, que se presentan como leucemia. Esta forma debe diferenciarse de la leucemia linfocítica, que produce un efecto secundario en la piel. Las lesiones cutáneas son muy similares a las que se detectan con MF.

¿QUÉ OTRA PATOLOGÍA SE PARECE A ÉSTA?

- Al principio de la enfermedad, el LCCT tiende a recibir un diagnóstico erróneo dado que se asemeja bastante a las siguientes lesiones en su presentación clínica:
 - Pioderma superficial
 - Dermatitis atópica
 - Demodicosis
 - Enfermedades inmunomediadas de la piel (pénfigo, lupus)
 - Linfocitosis cutánea
 - Infección fúngica o por levaduras
 - Trastornos de la queratinización (ictiosis, dermatosis sensible al zinc, dermatosis sensible a la vitamina A)

BIBLIOTECA DE IMÁGENES SOBRE LA PATOLOGÍA : LCCT

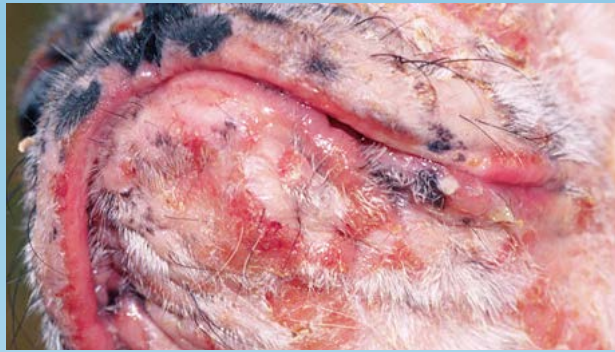

Figura 1. LCCT en el mentón y el hocico.

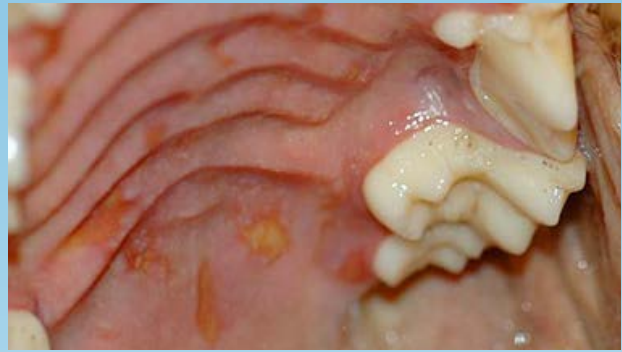

Figura 2. Lesiones del LCCT en el paladar duro.

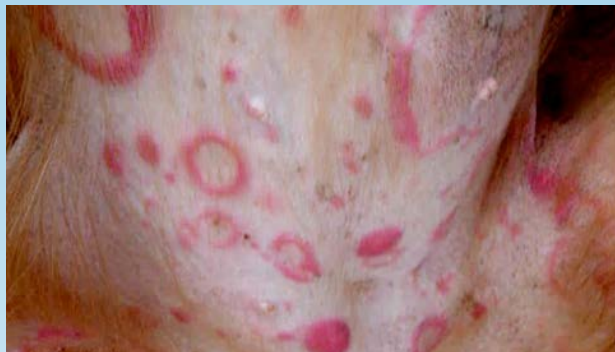

Figura 3. Lesiones del LCCT en el abdomen ventral.

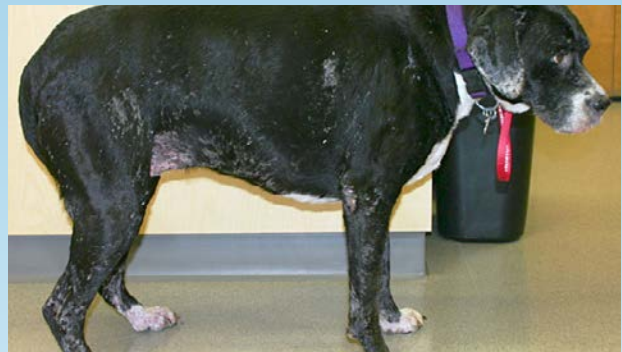

Figura 4a. Lesiones del LCCT en un bóxer.
(Cortesía: Candace Sousa)

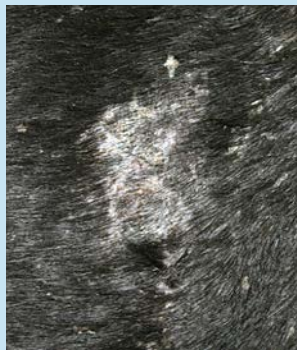


Figura 4b. Primer plano de escamas y costras en el tórax del perro de la Fig. 4a.
(Cortesía: Candace Sousa)

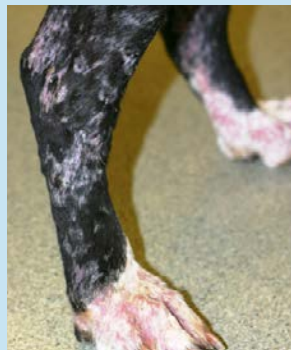

Figura 4c. Primer plano de escamas en las patas traseras del perro de la Fig. 4a. (Cortesía: Candace Sousa)

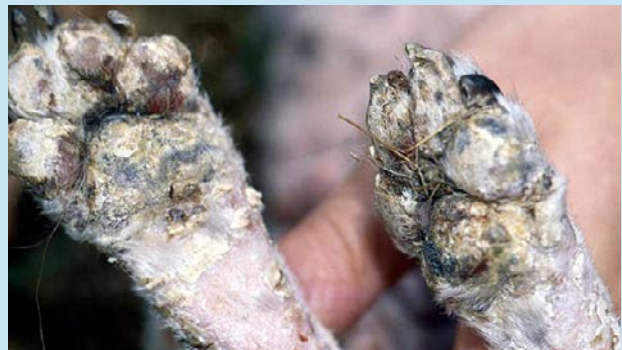

Figura 5. Lesiones del LCCT que provocan la formación de costras y descamación en las almohadillas, lo que genera pioderma secundario.

¿CÓMO SE DIAGNOSTICA?

- La evaluación citológica de las improntas de las placas dérmicas o de las lesiones abiertas puede revelar la presencia de una población de células redondas parecidas a los linfocitos neoplásicos.
- Se requiere la biopsia y evaluación histopatológica de las lesiones para elaborar un diagnóstico definitivo y para demostrar la presencia de epiteliotropismo.
- El LCCT se caracteriza por la infiltración cutánea de linfocitos neoplásicos de diferentes tamaños que, por lo general, tienen un núcleo indentado o un contorno nuclear irregular. A diferencia de los procesos inflamatorios, no hay destrucción de los anexos, a pesar de que se puede observar obliteración progresiva. Se puede observar una serie de cambios secundarios, como hiperqueratosis, espongirosis, apoptosis, acantosis o melanoses. La dermis, pese a la presencia de un infiltrado linfocitario grave, no presenta fibrosis ni neoangiogénesis que puede acompañar a la dermatitis linfocítica crónica.
- En los casos en que sea difícil llegar a un diagnóstico definitivo en base a la evaluación histopatológica, se puede realizar PCR para detectar reordenamiento del receptor antigénico (RRRA) utilizando cebadores para los RCT de cadena gamma; aproximadamente el 80% de los LCCT consistirá en linfocitos T con expansión clonal expresando TCRgd.
- Se deben realizar análisis de sangre para diferenciar el LCCT de la leucemia linfocítica crónica con infiltración dérmica, así como también antes de iniciar la quimioterapia.
- En caso de observarse un agrandamiento de las glándulas linfáticas, se recomienda citología y/o histopatología por aspiración con aguja fina para determinar la presencia del síndrome de Sézary.

VIDEOS DE TÉCNICAS DE DIAGNÓSTICO: ExcelenciaEnDermatologia.com → [Biblioteca Educativa](#) → [Videos](#)

SECCIONES DE TÉCNICAS DE DIAGNÓSTICO: ExcelenciaEnDermatologia.com → [Técnicas de diagnóstico](#)

¿CÓMO SE TRATA?

- El LCCT es una enfermedad con pronóstico reservado; la supervivencia varía entre 2 meses y 2 años.
- Para las lesiones solitarias, se puede considerar la extirpación quirúrgica y/o la radioterapia localizada; sin embargo, estos procedimientos deben ser complementarios a un tratamiento sistémico debido al avance típico de la enfermedad.
- Para la etapa inicial de MF es frecuente el uso de terapia fotodinámica en humanos; este tratamiento sólo se evaluó en unos pocos casos en perros y requiere que se rasure el pelaje del animal.
- Se pueden utilizar terapias tópicas para las lesiones localizadas, a pesar de que su uso es limitado debido a la posible exposición del dueño del animal a los efectos de las drogas, enfermedad en una fase avanzada, efectos secundarios localizados o sistémicos de ciertas drogas, y la duración limitada de la acción luego de la aplicación tópica. Entre las opciones se encuentran los corticosteroides tópicos, la mecloretamina y la carmustina (agentes de alquilación de uso en quimioterapia), los retinoides y el imiquimod (inmunomodulador de la familia de las imidazoquinolinas).

- Las terapias sistémicas probadas en perros con LCCT incluyen los retinoides (etretinato e isotretinoína), el ácido linoleico (proveniente del aceite de cártamo), la ciclosporina, y el interferón alfa; todos los tratamientos han demostrado algún grado de actividad, sin embargo, no se sabe si son verdaderamente efectivos debido al escaso número de casos analizados en estos estudios.
- Recientemente, se evaluaron los efectos de la lomustina (CCNU) en dos estudios retrospectivos grandes realizados en perros con LCCT; la tasa de respuesta general fue de aproximadamente el 80%, con el 26% de los perros que lograron remisión completa. La duración de la respuesta al tratamiento fue de solo 3 meses, a pesar de que esto pueda resultar secundario a la carga significativa de la enfermedad en la presentación y fracaso de tratamientos anteriores.
- Los corticosteroides siempre deben ser incluidos en el plan terapéutico, ya que los linfocitos neoplásicos son sensibles a los corticosteroides y pueden brindar el alivio paliativo de los signos clínicos de la enfermedad.
- Otros agentes quimioterapéuticos sistémicos para tener en cuenta en caso de que fallen otros tratamientos son: la L-asparaginasa, la dacarbacina, y la doxorrubicina liposomal pegilada.

COMENTARIOS

- Muchos casos de LCCT primero reciben un diagnóstico erróneo ya que se lo confunde con otras enfermedades crónicas de la piel y, como consecuencia, se retrasa el inicio del tratamiento adecuado para la enfermedad, lo que hace que avancen los signos clínicos y haya un deterioro en la calidad de vida del animal.
- Las terapias con lomustina han demostrado tener una actividad significativa contra el LCCT y quizás deban incluirse como parte del plan de tratamiento para esta enfermedad.

REFERENCIAS

- Fontaine J, Heimann M, Day MJ. Canine cutaneous epitheliotropic T-cell lymphoma: a review of 30 cases. *Vet Dermatol.* 2010 Jun;21(3):267-75.
- Affolter VK, Gross TL, Moore PF. Indolent cutaneous T-cell lymphoma presenting as cutaneous lymphocytosis in dogs. *Vet Dermatol.* 2009 Oct;20(5-6):577-85.
- Moore PF, Affolter VK, Graham PS, Hirt B. Canine epitheliotropic cutaneous T-cell lymphoma: an investigation of T-cell receptor immunophenotype, lesion topography and molecular clonality. *Vet Dermatol.* 2009 Oct;20(5-6):569-76.
- Fontaine J, Bovens C, Bettenay S, Mueller RS. Canine cutaneous epitheliotropic T-cell lymphoma: a review. *Vet Comp Oncol.* 2009 Mar;7(1):1-14.
- Risbon RE, de Lorimier LP, Skorupski K, Burgess KE, Bergman PJ, Carreras J, Hahn K, Leblanc A, Turek M, Impellizeri J, Fred R 3rd, Wojcieszyn JW, Drobotz K, Clifford CA. Response of canine cutaneous epitheliotropic lymphoma to lomustine (CCNU): a retrospective study of 46 cases (1999-2004). *J Vet Intern Med.* 2006 Nov-Dec;20(6):1389-97.

- Williams LE, Rassnick KM, Power HT, Lana SE, Morrison-Collister KE, Hansen K, Johnson JL. CCNU in the treatment of canine epitheliotropic lymphoma. *J Vet Intern Med.* 2006 Jan-Feb;20(1):136-43.
- de Lorimier LP. Updates on the management of canine epitheliotropic cutaneous T-cell lymphoma. *Vet Clin North Am Small Anim Pract.* 2006 Jan;36(1):213-28.



PERSPECTIVAS DE LOS CONOCIMIENTOS CLÍNICOS

DERMATOSIS NEOPLÁSICA

MASTOCITOMAS CANINOS

Perspectivas de los conocimientos clínicos creado por Cheryl A. London, Doctora en Medicina Veterinaria, Doctorado, Diplomada por el ACVIM (Oncología)

CONTENIDO

PANORAMA GENERAL : 18.1

¿CÓMO ES? : 18.2

¿QUÉ OTRA PATOLOGÍA SE PARECE A ÉSTA? : 18.2

BIBLIOTECA DE IMÁGENES SOBRE LA PATOLOGÍA : 18.3

¿CÓMO SE DIAGNOSTICA? : 18.4

¿CÓMO SE TRATA? : 18.4

COMENTARIOS : 18.5

REFERENCIAS : 18.6

PANORAMA GENERAL

- El tumor de mastocito (MCT) o mastocitoma es una neoplasia que se desarrolla típicamente en tejido cutáneo y subcutáneo, por lo general, en el tronco y las extremidades de los perros. El MCT es el segundo tumor más frecuente en perros.
- Entre las razas de perros con mayor predisposición a desarrollar MCT se encuentran aquellas que descienden del Bulldog (Boxer, Pug, etc.), Labrador, Golden Retriever y Shar-Pei.
- El MCT presenta diversos comportamientos biológicos: desde una enfermedad benigna, que se puede curar de inmediato mediante una extirpación quirúrgica, hasta tumores más agresivos que hacen metástasis por todo el cuerpo y provocan la muerte del perro afectado.
- Si bien no se conocen los cambios moleculares que provoca el MCT en muchos perros, el 25-50% de los MCT agresivos posee una mutación en un receptor de superficie celular llamada c-KIT, que causa el crecimiento descontrolado de las células malignas en estos tumores.

- En la actualidad existen varias terapias disponibles para tratar el MCT agresivo en los perros, y se ha logrado mejorar significativamente el pronóstico a largo plazo mediante el uso de un enfoque multimodal de tratamiento que incluye cirugía, radioterapia, quimioterapia e inhibidores de moléculas pequeñas que atacan la mutación c-KIT.

¿CÓMO ES?

- Por lo general, el MCT se manifiesta como un nódulo cutáneo solitario, con o sin pelo, cuyo tamaño varía entre 1-3 cm (Figura 1).
- Algunos perros pueden exhibir múltiples (2-3) MCT, pero esto no afecta necesariamente el pronóstico general (Figura 2).
- Puede que los dueños de las mascotas le informen al veterinario que el tumor aumenta y disminuye de tamaño según pasan los días; este cambio en la apariencia del nódulo, generalmente, se debe a la liberación de histamina de los mastocitos malignos que causa inflamación local.
- Dado que los nódulos pueden ser pruriginosos, las lesiones ocasionadas por rascarse o lamerse pueden provocar ulceración e infecciones secundarias menos frecuentes.
- Los mastocitos contienen y pueden liberar varios mediadores que incluyen citoquinas, quimiocinas, prostaglandinas, proteasas, así como histamina y heparina. Un incremento en los niveles de histamina circulante puede predisponer al desarrollo de úlceras gástricas, lo que puede provocar vómitos y diarrea en los perros afectados.
- Los MCT pueden permanecer del mismo tamaño en los perros durante meses e incluso años; por lo general, esto indica un comportamiento más benigno. Por el contrario, aquellos tumores que crecen rápidamente tienden a exhibir un comportamiento biológico agresivo y dan lugar a una enfermedad metastásica (Figura 3).

¿QUÉ OTRA PATOLOGÍA SE PARECE A ÉSTA?

- El MCT muchas veces recibe el nombre de “gran simulador”, dado que se asemeja a otras lesiones cutáneas, como por ejemplo:
 - Fibropapiloma/adenoma sebáceo
 - Quiste de inclusión epidérmica
 - Herida que no cicatriza
 - Lipoma (Figura 4)

BIBLIOTECA DE IMÁGENES SOBRE LA PATOLOGÍA : MASTOCITOMAS CANINOS

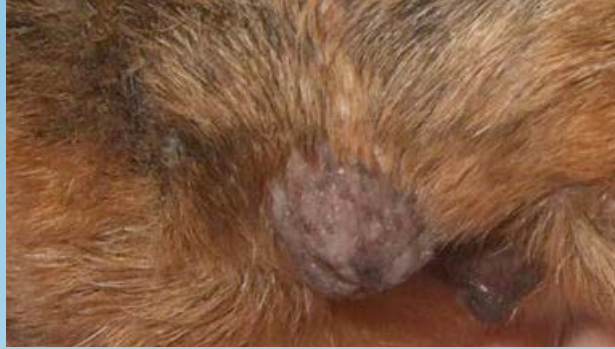

Figura 1. MCT en la región perineal.

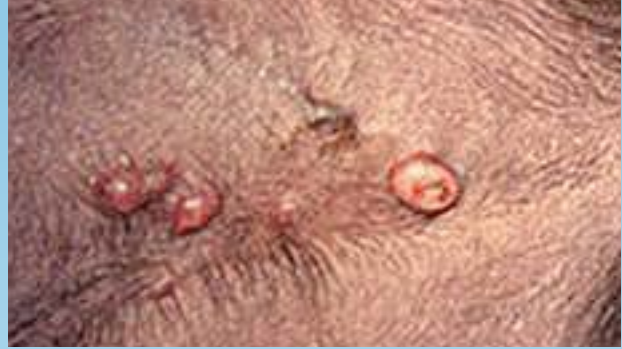

Figura 2. MCT múltiples de grado II en el abdomen ventral.

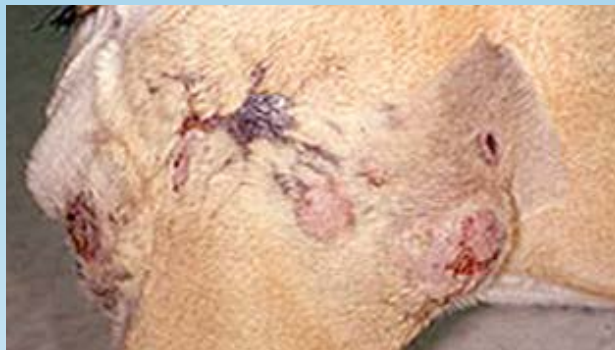

Figura 3. MCT recidivante de grado III con metástasis cutánea satélite.

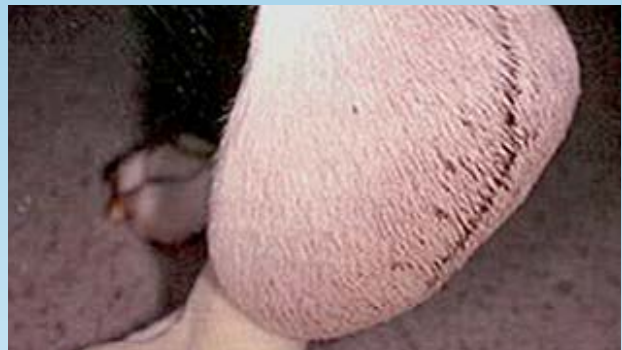

Figura 4. MCT subcutáneo recidivante de tipo lipoma.

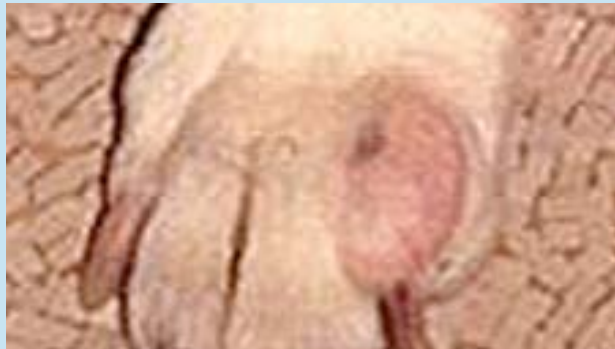

Figura 5. MCT subungular de grado II.

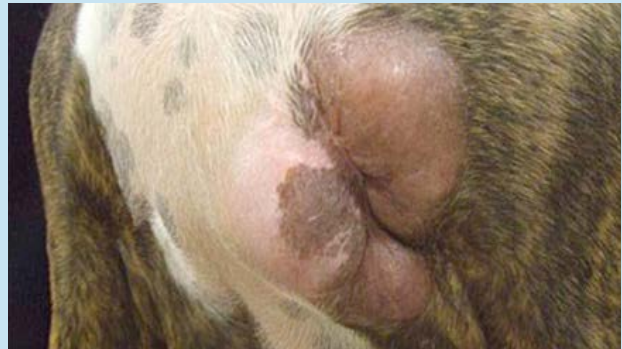

Figura 6. MCT recidivante de grado II en la región craneoventral del tórax.

¿CÓMO SE DIAGNOSTICA?

- La citología por aspiración con aguja fina es el método más sencillo para diagnosticar un MCT; los mastocitos mal diferenciados a veces contienen pocos gránulos, o ninguno, por lo que necesitan una tinción especial. Además, a veces los gránulos de los mastocitos no se tiñen con Diff-Quick, por lo que es necesario utilizar tinción de Wright-Giemsa para elaborar un diagnóstico definitivo.
- Si resultara complicado realizar un diagnóstico por citología, se puede obtener una biopsia por punción o aspiración; esto es preferible a una biopsia incisional mayor, dado que la liberación de mediadores de los mastocitos puede traer problemas de coagulación y retrasar la cicatrización de las heridas.
- Es necesario practicar una biopsia excisional para conocer el grado histológico, que se basa en distintas características, como el nivel de invasión dérmica, índice mitótico, atipia celular, etc.
- La estadificación de los perros con MCT debe incluir pruebas de laboratorio estándar, como un hemograma completo, perfil bioquímico y análisis de orina. Además, se deben analizar los ganglios linfáticos regionales mediante aspiración con aguja fina (antes de extirpar el tumor) para comprobar si hay metástasis. Por último, se deben practicar ultrasonidos abdominales y radiografías de tórax en aquellos perros cuyos MCT exhiben signos de comportamiento biológico agresivo.
- Es importante tener en cuenta que se deben realizar aspiraciones con aguja fina del hígado y el bazo en todos los perros con MCT agresivo, dado que estos órganos pueden tener una apariencia ultrasonográfica normal a pesar de la presencia de la enfermedad metastásica.

VIDEOS DE TÉCNICAS DE DIAGNÓSTICO: ExcelenciaEnDermatologia.com → [Biblioteca Educativa](#) → [Videos](#)

SECCIONES DE TÉCNICAS DE DIAGNÓSTICO: ExcelenciaEnDermatologia.com → [Técnicas de diagnóstico](#)

¿CÓMO SE TRATA?

- Existen varios indicadores de pronósticos que ayudan a elegir el tipo de tratamiento para un MCT específico, como por ejemplo:
 - Raza: El Pug y el Bóxer tienden a desarrollar MCT benignos, mientras que el Shar-Pei tiende a desarrollar MCT agresivos.
 - Signos clínicos: los perros que exhiben vómitos, diarrea y debilidad tienen a tener un peor pronóstico.
 - Tasa de crecimiento: Los MCT que no cambian de aspecto durante > 6 meses, generalmente son menos agresivos.
 - Estadio: Los perros con múltiples MCT independientes no necesariamente tienen el peor pronóstico, pero si se ven comprometidos los ganglios linfáticos (es decir, nódulos agrandados, ocultos) y/o órganos abdominales, esto indica una enfermedad agresiva.
 - Ubicación: Por lo general, los MCT en el tejido subcutáneo son menos agresivos; aquellos en el hocico y el lecho ungueal (Fig. 5) tienen un alto índice índice metastásico.

- Grado: Los tumores de grado I, generalmente, son benignos, mientras que los de grado III son, típicamente malignos; alrededor del 75% de los tumores de grado II (Fig. 6) tiene un comportamiento agresivo. Se ha desarrollado un nuevo sistema de gradación tumoral (a la espera de su validación) para ayudar en la toma de decisiones, este sistema separa los MCT en tumores de grado bajo y alto.
- Marcadores de proliferación: El índice mitótico, el Ki67 y otros índices muchas veces ayudan a determinar la probabilidad de que un MCT se propague.
- Mutación del gen c-KIT: muchos laboratorios de diagnóstico ahora realizan esta prueba; la mutación está asociada a un mayor riesgo de recidiva local, metástasis y muerte.
- El tratamiento de primera línea indicado para los MCT es la extirpación quirúrgica con un amplio margen de tejido alrededor del tumor (márgenes laterales de 2-3 cm, con plano fascial de 1 cm de profundidad).
- La radioterapia (RT) es muy efectiva para eliminar las células tumorales residuales luego de una extirpación incompleta; según estudios recientes la RT también puede ser efectiva para controlar los MCT que aparecen en zonas difíciles de operar.
- El uso de la quimioterapia está indicado como tratamiento luego de la extirpación del MCT de grado III, MCT metastásicos, MCT imposibles de extirpar, y cualquier otro MCT con indicadores de pronósticos negativos.
 - Prednisona: Esta droga actúa contra la mayoría de los MCT, con una reducción de tamaño de hasta un 75% luego de completar el tratamiento. Por lo general se incluye en todos los protocolos de tratamiento dado que también ayuda a disminuir la liberación de mediadores de mastocitos.
 - Vinblastina: Este es el agente quimioterapéutico de uso más común para el tratamiento del MCT.
 - Agentes alquilantes como la Lomustina, el Clorambucilo y la Hidroxiurea también actúan contra los MCT, a pesar de que éstos se consideran menos efectivos que la Vinblastina.
- Los inhibidores de moléculas pequeñas de c-KIT, como el Fosfato de Toceranib (PALLADIA®), están indicados para el tratamiento de MCT recidivante con mutaciones del gen c-KIT (tasa de respuesta del 70-90%); el Toceranib también puede actuar contra los MCT sin mutación del gen c-KIT (tasa de respuesta del 30%).
- Se recomiendan tratamientos de soporte en perros con MCT agresivo, que incluyen inhibidores de la bomba de protones para reducir la producción de ácido gástrico y un antagonista H1 para bloquear los efectos de la histamina sobre el músculo liso. También se puede utilizar Sucralfato si hay sospecha de ulceración gastrointestinal.

COMENTARIOS

- La integración de múltiples enfoques terapéuticos (cirugía, RT, quimioterapia, e inhibidores de c-KIT) para el tratamiento del MCT agresivo ha mejorado sustancialmente la supervivencia de los perros afectados.
- Debido a la elevada tasa de respuesta de los MCT con mutación del gen c-KIT a los inhibidores de c-KIT, como el Toceranib, las pruebas para detectar mutaciones del gen c-KIT deben realizarse en todos los perros con un grado agresivo de la enfermedad o con indicadores pronósticos negativos.

REFERENCIAS

- Blackwood L, Murphy S, Buracco P, De Vos JP, De Fornel-Thibaud P, Hirschberger J, Kessler M, Pastor J, Ponce F, Savary-Bataille K, Argyle DJ. European consensus document on mast cell tumours in dogs and cats. *Vet Comp Oncol*. 2012 Sep;10(3):e1-e29.
- Kiupel M, Webster JD, Bailey KL, et al. Proposal of a 2-tier histologic grading system for canine cutaneous mast cell tumors to more accurately predict biological behavior. *Vet Pathol* 2011;48:147-155.
- London CA. Tyrosine kinase inhibitors in veterinary medicine. *Top Companion Anim Med* 2009;24:106-112.
- London CA, Seguin B. Mast cell tumors in the dog. *Vet Clin North Am Small Anim Pract* 2003;33:473-489.
- Thamm DH, Turek MM, Vail DM. Outcome and prognostic factors following adjuvant prednisone/vinblastine chemotherapy for high-risk canine mast cell tumour: 61 cases. *J Vet Med Sci* 2006;68:581-587.
- Mayer MN. Radiation therapy for canine mast cell tumors. *Can Vet J*. 2006 Mar;47(3):263-5



PERSPECTIVAS DE LOS CONOCIMIENTOS CLÍNICOS

OTITIS EXTERNA

Perspectivas de los conocimientos clínicos creado por Christina Restrepo, Doctora en Medicina Veterinaria, Diplomada por el ACVD

CONTENIDO

PANORAMA GENERAL : 19.1

¿CÓMO ES? : 19.2

¿CUÁL OTRA PATOLOGÍA SE PARECE A ÉSTA? : 19.2

BIBLIOTECA DE IMÁGENES SOBRE LA PATOLOGÍA : 19.3

¿CÓMO SE DIAGNOSTICA? : 19.3

¿CÓMO SE TRATA? : 19.5

COMENTARIOS : 19.5

REFERENCIAS : 19.7

PANORAMA GENERAL

- La otitis externa es la inflamación del epitelio que rodea el conducto auditivo externo.
- No implica necesariamente el diagnóstico de un problema en particular, sino que se trata generalmente de una presentación de signos clínicos con causas multifactoriales
- Recientemente, la otitis externa fue nombrada la causa número uno de consultas al veterinario (encuesta seguro veterinario para mascotas, VPI 2012)

LAS CAUSAS DE LA OTITIS EXTERNA SE HAN CLASIFICADO EN CAUSAS (PRIMARIAS Y SECUNDARIAS) Y EN FACTORES (PREDISPONENTE Y PERPETUANTE).

- Son las enfermedades o los agentes que inducen la otitis.

CAUSAS PRIMARIAS

- originan la enfermedad en un oído normal. Por lo general, una vez que una causa primaria altera el entorno auditivo, se desarrollan las infecciones secundarias.
- Ejemplos: alergia, cuerpos extraños, parásitos, enfermedad endocrina, enfermedad inmunomediada, problemas de epitelización, entre otros

CAUSAS SECUNDARIAS

- provocan la enfermedad en un oído anormal.
- Ejemplos: bacteria, levaduras, hongos, reacción al medicamento, trauma físico (por ej. hisopos)

FACTORES

- son los elementos de la enfermedad o de la mascota que contribuyen o promueven la otitis externa, generalmente, alterando la estructura, función o fisiología del conducto auditivo. Los factores se clasifican en:

FACTORES PREDISPONENTES

- están presentes antes de desarrollarse la enfermedad del oído y aumentan el riesgo de contraer otitis externa.
- Ejemplos: conformación (canales estenóticos, orejas péndulas), exceso de humedad, enfermedad auditiva obstructiva, otitis media primaria, entre otros.

FACTORES PERPETUANTES

- se producen como resultado de la inflamación ótica y puede impedir la resolución de la otitis externa cuando los tratamientos están dirigidos solamente a las causas primarias y secundarias.
- Ejemplos: edema del conducto auditivo, cambios proliferativos o migración alterada, ruptura del tímpano, entre otros.
- Por lo general, todas las categorías están presentes en las diferentes etapas de la enfermedad, sin embargo, se debe identificar y abordar cada categoría por separado.
- De esta manera se puede ofrecer un diagnóstico más preciso, formular un plan terapéutico específico y seguro, y asegurar el mejor resultado posible del tratamiento.

¿CÓMO ES?

- Prurito [por ej., el animal sacude la cabeza y se rasca la oreja] y mal olor = signos clínicos más claros
- También es común experimentar enrojecimiento del oído, secreción y dolor

¿CUÁL OTRA PATOLOGÍA SE PARECE A ÉSTA?

- La otitis externa debe ser un diagnóstico diferencial cuando existe algún signo clínico relacionado con:
 - Oídos (por ej., oído externo afectado, hematoma auricular, piel afectada en el borde caudal del pabellón auricular y alrededor del conducto vertical)

BIBLIOTECA DE IMÁGENES SOBRE LA PATOLOGÍA : OTITIS EXTERNA

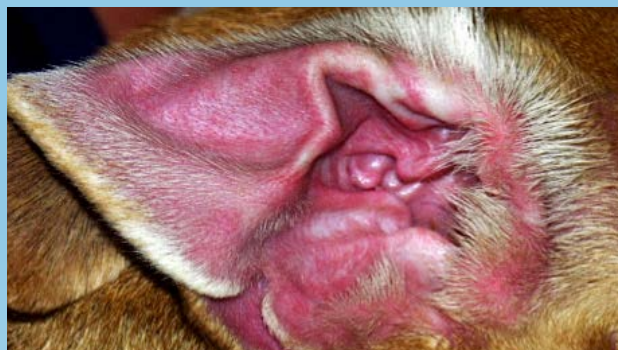


Figura 1. Otitis externa alérgica: eritema marcado de la cara cóncava del pabellón auricular en un perro con Reacciones Adversas Cutáneas a los Alimentos (por sus siglas en inglés: CARF)

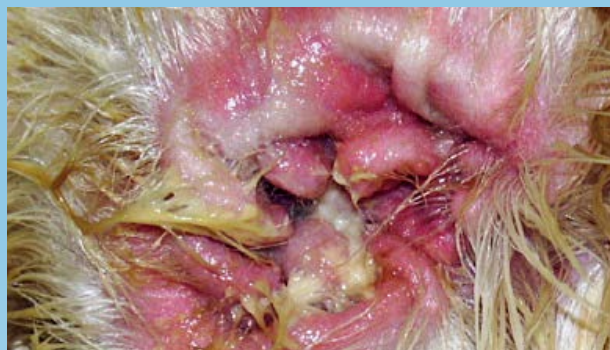

Figura 2a. Otitis externa purulenta en un perro con dermatitis atópica

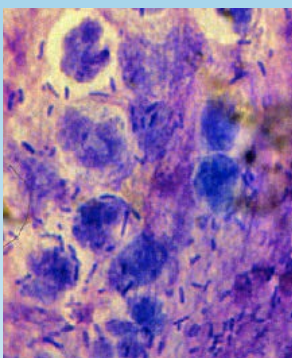


Figura 2b. Citología del oído en (2a): neutrófilos degenerados, flujos nucleares, cocos, bacilos y bacterias intracelulares

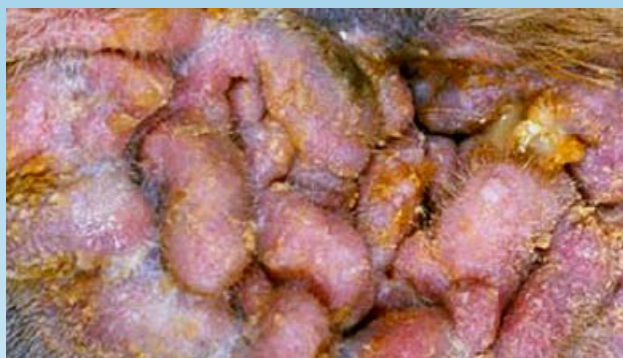

Figura 3a. Cambios patológicos crónicos proliferativos del conducto auditivo y cara cóncava del pabellón auricular de un perro.

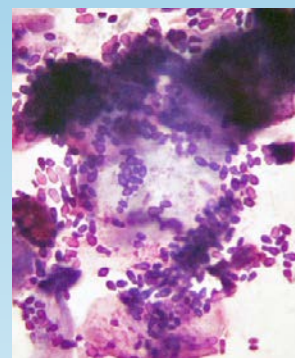


Figura 3b. Citología que muestra una infección por levaduras marcada en el oído (3a).

- Cabeza (por ej., dolor al comer, retraimiento, dermatitis piodtraumática en la parte lateral de la cara)
- Sistema neurológico (por ej., inclinación de la cabeza, alteraciones del nervio facial, o síndrome de Horner)

¿CÓMO SE DIAGNOSTICA?

- Historial (ótico, dermatológico)
- Examen físico (ótico, dermatológico)
- Pruebas complementarias

HISTORIAL ÓTICO

- Enfermedad unilateral o bilateral, edad de inicio, prurito, estacionalidad, inflamación vs. infección, respuesta al tratamiento

HISTORIAL DERMATOLÓGICO

- Enfermedad cutánea concurrente, edad de inicio, prurito, estacionalidad, antecedentes familiares, respuesta al tratamiento

EXAMEN ÓTICO

MACROSCÓPICO

- Unilateral o bilateral, primario o secundario, agudo vs. crónico, características de la secreción

MICROSCÓPICO / CITOLOGÍA

- La evaluación del exudado o cerumen que se obtuvo del conducto auditivo horizontal es fundamental y puede brindar información inmediata acerca del diagnóstico

MICROSCÓPICO / TÉCNICA DE DIAGNÓSTICO CITOLÓGICO

- Se coloca el exudado que se obtuvo con el hisopo en una placa de vidrio y se lo tiñe (no es necesaria la fijación por calor) con una tinción rápida en 3 pasos o una tinción de Wright modificada, y se examina microscópicamente.
- Primero se deben examinar las muestras con una lente de baja potencia y luego con una de alta potencia (utilizando aceite de inmersión) para observar la cantidad y la morfología de las bacterias, hongos y Globulos Blancos; indicios de fagocitosis de los microorganismos; hifa fúngica; y células acantolíticas o neoplásicas.
- Además de la citología por tinción, se debe examinar el exudado ótico para detectar huevos, larvas, o adultos de *Otodectes cynotis* (ácaro del oído) y otros ectoparásitos. La muestra se consigue combinando cerumen y exudado ótico con una pequeña cantidad de aceite mineral en un portaobjeto. Se debe utilizar un cubre objeto, y se debe examinar la muestra con un microscopio de baja potencia. Muy rara vez, la otitis externa ceruminosa refractaria puede estar relacionada con la proliferación localizada de *Demodex sp.* en los conductos auditivos externos de perros y gatos, y puede que sea la única área afectada del cuerpo.

OTOSCÓPICO

- es decir, cambios en el diámetro del conducto auditivo, cambios patológicos en el epitelio, cantidad y tipo de exudado, parásitos, cuerpos extraños, neoplasmas, y cambios en la membrana timpánica

EXAMEN DERMATOLÓGICO

- Las lesiones cutáneas concurrentes y los antecedentes de otras enfermedades de la piel a veces contribuyen a establecer el diagnóstico principal adecuado de otitis externa. En un estudio, las lesiones cutáneas concurrentes estuvieron presentes en el 76% de los animales con otitis externa crónica.

PRUEBAS COMPLEMENTARIAS:

SUSCEPTIBILIDAD Y CULTIVOS

- Se recomiendan estas pruebas en casos de otitis media o cuando se indica terapia sistémica para la otitis externa grave (por ej., la citología revela una gran cantidad de bacilos, o la terapia empírica no es efectiva).

- Se debe utilizar un isopo (*Culturette*) esterilizado para tomar las muestras del conducto auditivo horizontal (la zona donde se origina la mayoría de las infecciones) o del oído medio en casos de ruptura timpánica y/o otitis media.

HISTOPATOLOGÍA

- Los cambios histopatológicos asociados con la otitis externa crónica generalmente no son específicos. Las biopsias de otitis externa crónica, obstructiva y unilateral pueden revelar si hay cambios neoplásicos. Caso contrario, generalmente no se recomienda practicar una biopsia para obtener resultados histopatológicos del conducto auditivo. Sin embargo, una biopsia de las lesiones del pabellón de la oreja puede resultar útil para diagnosticar enfermedades inmunomediadas y/o vasculitis.

IMAGENOLOGÍA

- El diagnóstico por imágenes (Tomografía computada o resonancia magnética) se debe realizar para casos de otitis crónica grave, cuando los tejidos proliferativos impiden la correcta visualización de la membrana timpánica, cuando se sospecha de otitis media y cuando existen signos neurológicos que acompañan la otitis externa.

¿CÓMO SE TRATA?

- El tratamiento de la otitis externa depende de la identificación y del control, en la medida de lo posible, de todas las causas y los factores que participan de la enfermedad.
- Es fundamental instruir al cliente para lograr un cumplimiento satisfactorio.
- Los exámenes otoscópicos y las evaluaciones citológicas de seguimiento son importantes para lograr buenos resultados.
- Las principales categorías de tratamiento para la otitis externa se enumeran en la Tabla 1.

COMENTARIOS

- El mejor método de tratamiento es desarrollar un plan que tenga en cuenta cada una de las causas o factores, y cómo se dará seguimiento a la respuesta del tratamiento.
- La limpieza del oído es un componente fundamental para el control efectivo de la otitis externa.
- Es fundamental instruir al cliente sobre la importancia de cumplir con los requerimientos y contar con un estudio de diagnóstico para los casos recurrentes que no responden al tratamiento.
- Los planes de tratamiento deben ser viables para el dueño del animal para garantizar el cumplimiento del mismo y lograr resultados satisfactorios.
- Los casos no resueltos pueden hacer que el dueño del animal pierda confianza en las capacidades de su veterinario.
- Se recomienda la derivación oportuna a un dermatólogo local en aquellos casos recurrentes o que muestren resistencia al tratamiento.

TABLA 1. PRINCIPALES CATEGORÍAS DE TRATAMIENTO PARA LA OTITIS EXTERNA
(Ver referencia Muller y Kirk)

TIPO DE TRATAMIENTO	VÍA DE ADMINISTRACIÓN	INDICACIÓN
Analgésicos/anestésicos	Tópica	<ul style="list-style-type: none"> Examen de oído o algún procedimiento de limpieza
	Sistémica	<ul style="list-style-type: none"> Otitis externa/ media crónica proliferativa Según se necesite para el examen Limpieza profunda del oído Terapia intralesional
Antibióticos	Tópica	<ul style="list-style-type: none"> Infección bacteriana del conducto auditivo
	Sistémica	<ul style="list-style-type: none"> Otitis media bacteriana, cambios proliferativos sobre el 50% del lumen, Reaccionar de acuerdo a la respuesta de la terapia tópica
Antifúngicos	Tópica	<ul style="list-style-type: none"> Proliferación excesiva de levaduras
	Sistémica	<ul style="list-style-type: none"> Otitis media con levaduras en el oído medio
Agentes antisépticos/ de secado	Tópica	<ul style="list-style-type: none"> Durante o después de la limpieza, Infecciones bacterianas resistentes, Control de proliferación microbiana
Cerumenolíticos	Tópica	<ul style="list-style-type: none"> Exudado ceruminoso, de aspecto grasoso y ceroso en el conducto auditivo
Limpiadores	Tópica	<ul style="list-style-type: none"> Control de oídos sucios y cerosos, olor y proliferación microbiana.
Glucocorticoides	Tópica	<ul style="list-style-type: none"> Alergia no controlada con la solo limpieza del oído, Otitis externa, Eritema/prurito del pabellón auricular, Cambios proliferativos
	Sistémica	<ul style="list-style-type: none"> Cambios proliferativos
Parasiticidas	Tópica	<ul style="list-style-type: none"> <i>Otodectes</i> en cachorros y gatitos
	Sistémica	<ul style="list-style-type: none"> <i>Otodectes</i> en animales adultos

- Cuando se exhiben cambios proliferativos graves y calcificación en el cartílago auricular, y cuando se diagnostica neoplasia, puede resultar apropiado recomendarle al dueño del animal una serie de procedimientos quirúrgicos.

REFERENCIAS

- Miller W, Griffin C, Campbell K. Muller and Kirk's Small Animal Dermatology, ed 7, Philadelphia: Elsevier, 2013, pp 741-767.

The Merck Veterinary Manual. Otitis Externa. Available at: <http://www.merckvetmanual.com/mvm/index.jsp?cfile=htm/bc/30900.htm&word=otitis%2cexterna>. Accessed February 1, 2013.

- Griffin C: Applied dermatology: otitis: anatomy every practitioner should know. *Compend Contin Educ Vet* 31(11):504-512, 2009.
- Tater KC, Scott DW, Miller WH, Jr, et al: The cytology of the external ear canal in the normal dog and cat. *J Vet Med* 50:370-374, 2003.
- Griffin CE: Otitis techniques to improve practice. *Clin Tech Small Anim Pract* 21(3):96-105, 2006.
- Morris DO: Medical therapy of otitis externa and otitis media. *Vet Clin North Am Small Anim Pract* 34(2):541-555,vii-viii, 2004.
- Nuttall T, Carr MN: Topical and systemic antimicrobial therapy for ear infections. In Affolter VK, Hill PB, editors: *Advances in Veterinary Dermatology*, Ames, 2010, Wiley-Blackwell, pp 402-407.



PERSPECTIVAS DE LOS CONOCIMIENTOS CLÍNICOS

DERMATOSIS PARASITARIA

DEMODICOSIS – CANINA

Perspectivas de los conocimientos clínicos creado por Helen Power, Doctora en Medicina Veterinaria, Diplomada por el ACDC

CONTENIDO

PANORAMA GENERAL : 20.1

BIBLIOTECA DE IMÁGENES SOBRE LA PATOLOGÍA : 20.2

¿CÓMO ES? : 20.2

¿CUÁL OTRA PATOLOGÍA SE PARECE A ESTA? : 20.3

¿CÓMO SE DIAGNOSTICA? : 20.3

¿CÓMO SE TRATA? : 20.3

COMENTARIOS : 20.5

REFERENCIAS : 20.5

PANORAMA GENERAL

- Crecimiento excesivo del ácaro comensal y específico de la piel llamado *Demodex canis*
- Otros dos ácaros, *Demodex injai* (cuerpo largo) y *Demodex cornei* (cuerpo corto) también pueden causar esta enfermedad.

¿CÓMO ES?

EXISTEN 3 FORMAS CLÍNICAS:

- La demodicosis localizada no presenta más de 5 lesiones, de hasta 2,5 cm
- La demodicosis generalizada de inicio juvenil presenta múltiples (> 5) lesiones, afecta a regiones enteras del cuerpo, o cubre más de 30 centímetros, y comienza cuando el animal tiene menos de 2 años de edad
- La demodicosis generalizada de inicio adulto se produce en perros > 2 años; por lo general, en perros de edad avanzada
- Las lesiones se presentan de forma localizada a generalizada: alopecia, descamación, eritema, hiperpigmentación y/o comedones
- Presencia simultánea de foliculitis, furunculosis o celulitis.
- La demodicosis es una causa común de pododermatitis

BIBLIOTECA DE IMÁGENES SOBRE LA PATOLOGÍA : DEMODICOSIS - CANINA

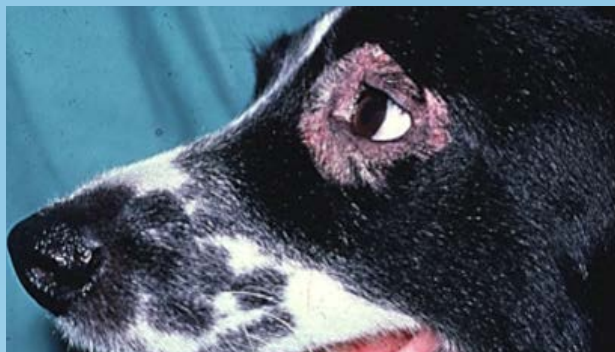

Figura 1. Demodicosis localizada, periocular

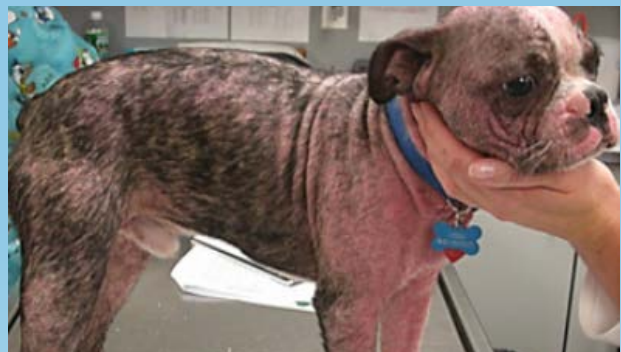

Figura 2. Demodicosis generalizada de inicio juvenil

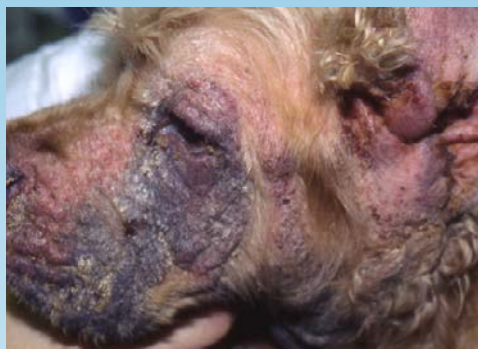

Figura 3. Demodicosis generalizada con pododerma bacteriano profundo

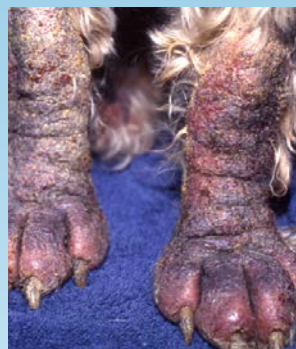

Figura 4. Pododemodicosis



Figura 5. Raspado cutáneo profundo del perro con demodicosis generalizada

¿CUÁL OTRA PATOLOGÍA SE PARECE A ESTA?

- Foliculitis bacteriana, furunculosis, celulitis
- Dermatofitosis
- Pénfigo foliáceo

¿CÓMO SE DIAGNOSTICA?

- Raspado cutáneo profundo; en múltiples zonas si es generalizada.
- Impresión con cinta de acetato de la piel afectada; particularmente en la cara y las patas.
- Tricograma: permite quitar los ácaros de los folículos junto con el pelo.
- A veces es necesario practicar una biopsia, en especial en los casos de lesiones crónicas en las patas y en los perros Shar-Pei.
- Citología +/- cultivo y prueba de susceptibilidad para evaluar infecciones bacterianas secundarias.

VIDEOS DE TÉCNICAS DE DIAGNÓSTICO: [ExcelenciaEnDermatologia.com](https://www.excelenciaendermatologia.com) → [Biblioteca Educativa](#) → [Videos](#)

SECCIONES DE TÉCNICAS DE DIAGNÓSTICO: [ExcelenciaEnDermatologia.com](https://www.excelenciaendermatologia.com) → [Técnicas de diagnóstico](#)

¿CÓMO SE TRATA?

DEMODICOSIS LOCALIZADA

- observación y revisión en 30 días.
- Considere la administración de peróxido de benzoilo tópico o rotenona
- Si las lesiones avanzan, se debe tratar la enfermedad como generalizada.

DEMODICOSIS GENERALIZADA

- terapia acaricida y tratamiento de infecciones bacterianas secundarias
- En perros con demodicosis generalizada de inicio adulto, evaluar las enfermedades subyacentes o terapias inmunomoduladoras

TRATAMIENTOS CON ACARICIDAS PARA LA DEMODICOSIS:

- Amitraz tópico,
- Lactonas macrocíclicas/ivermectinas en alta dosis y alta frecuencia, de acción sistémica
- *Tenga en cuenta que estos protocolos con lactonas macrocíclicas/ivermectinas aún no están aprobados, pero se basan en el uso común y en la literatura médica veterinaria*

ACARICIDAL TREATMENTS FOR DEMODICOSIS

DROGA	DOSIS	ADVERTENCIA
Amitraz	0,025% vía tópica cada 14 días	<ul style="list-style-type: none"> • Opción para perros con mutación del gen ABCB1- delta1 • Atipamezol para tratar todo tipo de reacciones adversas • No usar en perros que estén recibiendo otros inhibidores de la monoamino oxidasa • Las razas miniatura tienen un mayor riesgo de sufrir efectos adversos secundarios: utilice la de la concentración (0,0125%)
Ivermectina	0,3-0,6 mg/kg/día VO Dosis de prueba: aumentar de 0,05 mg/kg a 0,3-0,6 mg/kg en incrementos de 0,05mg/kg cada 2 días	<ul style="list-style-type: none"> • Neurotoxicidad en perros con mutación del gen ABCB1- delta1 • Gusano del corazón: negativo
Milbemicina	1-2 mg/kg/día VO Dosis de prueba: 0,5-0,75 mg/kg/día VO x 7	<ul style="list-style-type: none"> • Neurotoxicidad en perros con mutación del gen ABCB1- delta1 • Gusano del corazón: negativ
Moxidectina	0,2-0,5 mg/kg/día VO Dosis de prueba: aumentar de 0,05 mg/kg a 0,2-0,5mg/kg en incrementos de 0,05 mg/kg cada 2 días Pipeta 2,5%: : una vez por semana o cada 14 días	<ul style="list-style-type: none"> • Neurotoxicidad en perros con mutación del gen ABCB1- delta1 • Gusano del corazón: negativo • Pipeta tolerada por perros sensibles a altas dosis de avermectina
Doramectina ²	0.6 mg/kg PO or SQ once weekly Test dose: 0.1mg/kg, PO or SQ	<ul style="list-style-type: none"> • Neurotoxicidad en perros con mutación del gen ABCB1- delta1 • Gusano del corazón: negativo

- Antes del tratamiento con lactonas macrocíclicas/avermectinas, los perros deben obtener un resultado negativo en la prueba del gusano del corazón y se los debe analizar por posible neurotoxicidad mediante una dosis de prueba o la determinación del estado del gen ABCB1- delta1 (MDR-1).
- Para más información: Washington State University, Facultad de Medicina Veterinaria, Laboratorio de Patologías Clínicas (www.vetmed.wsu.edu/deptsclinpath/index.aspx)
- Neurotoxicidad con avermectina: midriasis, ataxia, letargo, temblores, ceguera y muerte en perros sensibles. Se ha detectado toxicidad en perros con función normal del gen ABCB1- delta1.
- No utilice espinosad de forma simultánea con lactonas macrocíclicas/ivermectinas en alta dosis y alta frecuencia. Los inhibidores de la glicoproteína-P, como el ketoconazol o la ciclosporina, si se administran de forma simultánea, aumentan la probabilidad de padecer efectos adversos.
- Volver a realizar raspados cada 14 a 28 días y continuar el tratamiento con acaricidas durante 28 días después del segundo raspado cutáneo negativo. Monitorear el progreso mediante el registro de la densidad y el radio de los ácaros adultos, ninfas, larvas y huevos, vivos o muertos.
- Terapia antibiótica, sería ideal que esté basada en el cultivo y la prueba de susceptibilidad, hasta obtener la resolución clínica y citológica de la infección bacteriana secundaria.
- Uso frecuente de champú antimicrobiano en perros que están recibiendo tratamiento sistémico, pero no debe usarse 24 horas antes de la aplicación del amitraz tópico.

COMENTARIOS

- La causa más común de fracaso del tratamiento es la falta de duración del mismo.
- Si la cantidad de huevos, larvas y ácaros vivos no disminuye de forma progresiva, considere: cambiar la frecuencia de los tratamientos tópicos y con pipeta, aumentar la dosis de avermectinas orales, o cambiar a una terapia alternativa.
- La demodicosis generalizada de inicio adulto puede requerir tratamiento de por vida. Se considera que los perros están curados si 1 año después del último tratamiento no presentan ácaros.
- Esterilice a las hembras tan pronto como sea posible, dado que la enfermedad puede reaparecer con el ciclo estral del animal.
- Recomiende la esterilización a todos los perros con demodicosis generalizada de inicio juvenil, dado que esta forma clínica parece tener una predisposición genética.

REFERENCIAS

- Mueller RS, Bensignor E, Ferrer L, Holm B, Lemarie S, Paradis M, Shipstone MA: Treatment of demodicosis in dogs: 2011 clinical practice guidelines. *Vet Dermatol* 2012; 23: 86-96. doi: 10.1111/j.1365-3164.2011.01026.x. Epub 2012 Feb 13.
- Mueller RS. Treatment protocols for demodicosis: an evidence based review. *Veterinary Dermatology* 2004; 15: 75-89.

- Pireira AV, Periera SA, Gremiao IDF et al: Comparison of acetate tape impression with squeezing of the skin versus skin scraping for the diagnosis of canine demodicosis. *Australian Veterinary Journal* 2012; 90: 448-450.
- Kwochka KW, Kunkle GA, Foil CS. The efficacy of amitraz for generalized demodicosis in dogs: a study of two concentrations and frequencies of application. *The Compendium on Continuing Education for the Practicing Veterinarian* 1985; 7: 8-17.
- Holm BR. Efficacy of milbemycin oxime in the treatment of canine generalized demodicosis: a retrospective study of 99 dogs (1995–2000). *Veterinary Dermatology* 2003; 14: 189–195.
- Ristic Z, Medleau L, Paradis M et al. Ivermectin for treatment of generalized demodicosis in dogs. *Journal of the American Veterinary Medical Association* 1995; 207: 1308–1310.
- Mueller RS, Hastie K, Bettenay SV. Daily oral ivermectin for the treatment of generalised demodicosis in 23 dogs. *Australian Veterinary Practitioner* 1999; 29: 132–136.
- Bensignor E, Carlotti D. Moxidectin in the treatment of generalized demodicosis in dogs. A pilot study: 8 cases. In: Kwochka KW, Willemse T, Von Tscharner C, eds. *Advances in Veterinary Dermatology*. Oxford, Butterworth-Heinemann, 1998; 554–555.
- Heine J, Krieger K, Dumont P et al. Evaluation of the efficacy and safety of imidacloprid 10% plus moxidectin 2.5% spot-on in the treatment of generalized demodicosis in dogs: results of a European field study. *Parasitological Research* 2005; 97(Suppl1): S89–S96.
- Colombo S, Leone F, Vercelli A, Cornegliani L; Monthly application of 2.5% moxidectin and 10% imidacloprid spot-on to prevent relapses in generalised demodicosis: a pilot study. *Veterinary Record* 2012; 171(11):272. Epub 2012 Jul 11.
- Paterson TE, Halliwell RE, Fields PJ et al. Treatment of canine generalized demodicosis: a blind, randomized clinical trial comparing the efficacy of Advocate_ (Bayer Animal Health) with ivermectin. *Veterinary Dermatology* 2009; 20: 447–455.
- Murayama N, Shibata K, Nagata M: Efficacy of weekly oral doramectin treatment in canine demodicosis. *Veterinary Record* 2010; 167: 63–64.
- Johnstone, I. P: Doramectin as a treatment for canine and feline demodicosis. *Australian Veterinary Practitioner* 2002; 32 3: 98-103.
- Kuznetsova E, Bettenay S, Nikolaeva L, Majzoub M, Mueller R: Influence of systemic antibiotics on the treatment of dogs with generalized demodicosis. *Vet Parasitol* 2012; 188(1-2):148-55. Epub 2012 Mar 10.
- Mealey KL, Meurs KM. Breed distribution of the ABCB1-1D (multidrug sensitivity) polymorphism among dogs undergoing ABCB1 genotyping. *Journal of the American Veterinary Medical Association* 2008; 233: 921–924.
- Bissonnette S, Paradis M, Daneau I et al. The ABCB1-1D mutation is not responsible for subchronic neurotoxicity seen in dogs of non-collie breeds following macrocyclic lactone treatment for generalized demodicosis. *Veterinary Dermatology* 2009; 20: 60–66.
- Lilly Companion Animal Health Technical Bulletin: Spinosad and the extra-label use of high dose ivermectin for the treatment of generalized demodicosis in dogs. 2008



PERSPECTIVAS DE LOS CONOCIMIENTOS CLÍNICOS

DERMATOSIS PARASITARIA

DEMODICOSIS – FELINA

Perspectivas de los conocimientos clínicos creado por Helen Power, Doctora en Medicina Veterinaria, Diplomada por la ACVD

CONTENIDO

PANORAMA GENERAL : 21.1

BIBLIOTECA DE IMÁGENES SOBRE LA PATOLOGÍA : 21.2

¿CÓMO ES? : 21.2

¿CUÁL OTRA PATOLOGÍA SE PARECE A ESTA? : 21.2

¿CÓMO SE DIAGNOSTICA? : 21.3

¿CÓMO SE TRATA? : 21.3

COMENTARIOS : 21.3

REFERENCIAS : 21.4

PANORAMA GENERAL

- Crecimiento excesivo anormal del ácaro comensal de la piel, *Demodex cati*, generalmente asociado a una enfermedad metabólica o inmunosupresora subyacente.
- Ácaro demodéccico de proceso contagioso y pruriginoso, *Demodex gatoi*

¿CÓMO ES?

DEMODEX CATI:

- alopecia,
- descamación,
- lesiones eritematosas,
- más frecuente en la cabeza,
- otitis ceruminosa

DEMODEX GATOI:

- Alopecia autoinducida en abdomen, patas delanteras o caderas

BIBLIOTECA DE IMÁGENES SOBRE LA PATOLOGÍA : DEMODICOSIS - FELINA

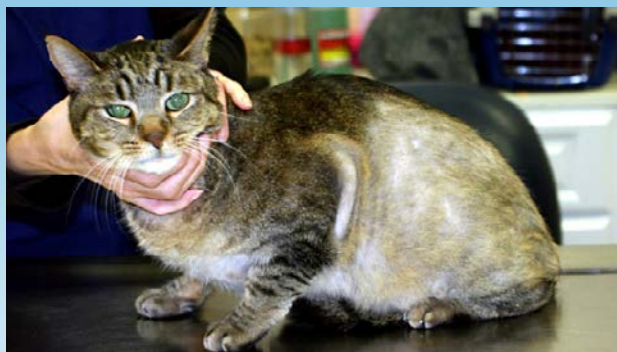

Figura 1. Alopecia autoinducida debido a *Demodex gatoi*

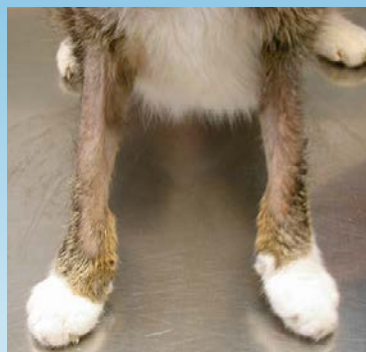

Figura 2. Alopecia autoinducida, patas delanteras, debido a *Demodex gatoi*

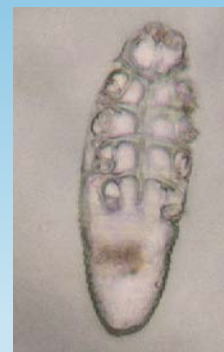

Figura 3. *Demodex gatoi* adulto

¿CUÁL OTRA PATOLOGÍA SE PARECE A ESTA?

DEMODEX CATI

- Enfermedad alérgica de la piel con auto-traumatismo,
- Ectoparásitos óticos,
- Dermatofitosis

DEMODEX GATOI

- Dificultad para distinguir de otras enfermedades de la piel pruriginosas que conducen al aseo excesivo y alopecia autoinducida: alergia a las pulgas, alergia al alimento, dermatitis atópica.

¿CÓMO SE DIAGNOSTICA?

DEMODEX CATI

- Raspados superficiales y profundos de piel

DEMODEX GATOI

- Raspados de piel superficiales de los gatos afectados y de los no afectados. Por análisis de materia fecal.
- Respuesta positiva a 3 Inmersiones en Cal de Azufre con 5 -7 días de diferencia ya que es un diagnóstico de exclusión.
- Debe descartarse, antes de diagnosticar, “alopecia psicogénica”.

VIDEOS DE TÉCNICAS DE DIAGNÓSTICO: ExcelenciaEnDermatologia.com → [Biblioteca Educativa](#) → [Videos](#)

SECCIONES DE TÉCNICAS DE DIAGNÓSTICO: ExcelenciaEnDermatologia.com → [Técnicas de diagnóstico](#)

¿CÓMO SE TRATA?

DEMODEX CATI

- Doramectina .2-.6mg/kg SC cada 7 días.
- Inmersiones en Cal de Azufre 2-4% 2/semana

DEMODEX GATOI

- Inmersiones en Cal de Azufre 2-4% 2/semana durante 4-8 semanas.
 - Deben tratarse todos los gatos en contacto con gatos infestados.
-

COMENTARIOS

DEMODEX CATI

- Poco común y, en general, asociado a una enfermedad inmunosupresora o metabólica o a terapias inmunomoduladoras.

DEMODEX GATOI

- La característica principal clínica es el prurito que conduce a la alopecia autoinducida en la región ventral.
 - Contagiosa
 - El único tratamiento efectivo es el tópico con Cal de Azufre
 - Diagnóstico de exclusión hecho por respuesta al tópico con Cal de Azufre
-

REFERENCIAS

- Miller, WH, Griffin CE, Campbell KL (eds): Small Animal Dermatology, 7th ed, St Louis, Saunders, an imprint of Elsevier 2013 pp 304 -315.
- Morris DO, Beale KM: Feline Demodicosis. In Bonagura JD (ed): Kirk's Current Veterinary Therapy VIII. Philadelphia, W. B. Saunders. 2000 pp 580-582
- Johnstone, I. P: Doramectin as a treatment for canine and feline demodicosis. *Australian Veterinary Practitioner* 2002; 32 3: 98-103.
- Löwenstein C, Beck W, Bessmann K, Mueller RS: Feline demodicosis caused by concurrent infestation with *Demodex cati* and an unnamed species of mite. *Veterinary Record* 2005; 157: 290-292.
- Saari SAM, Juuti KH, Palojärvi JH, et al: *Demodex gatoi* -associated contagious pruritic dermatosis in cats - a report from six households in Finland *Acta Veterinaria Scandinavica* 2009, 51:40-48.



PERSPECTIVAS DE LOS CONOCIMIENTOS CLÍNICOS

DERMATOSIS PARASITARIA

SARNA SARCÓPTICA (SARNA CANINA)

*Perspectivas de los conocimientos clínicos creado por Christina Restrepo,
Doctora en Medicina Veterinaria, Diplomada por el ACVD*

CONTENIDO

PANORAMA GENERAL : 22.1

BIBLIOTECA DE IMÁGENES SOBRE LA PATOLOGÍA : 22.2

¿CÓMO ES? : 22.2

¿CUÁL OTRA PATOLOGÍA SE PARECE A ÉSTA? : 22.3

¿CÓMO SE DIAGNOSTICA? : 22.3

¿CÓMO SE TRATA? : 22.3

COMENTARIOS : 22.4

LECTURA COMPLEMENTARIA : 22.5

PANORAMA GENERAL

- Infestación cutánea no estacional, intensamente prurítica y muy contagiosa en perros causada por el ácaro *Sarcoptes scabiei* var. *canis*
- Enfermedad zoonótica

¿CÓMO ES?

PATRÓN DE DISTRIBUCIÓN

- Bordos de la oreja, cara, abdomen, pecho, codos, corvejones, pies

CARACTERÍSTICAS CLÍNICAS

- Pápulas pruriginosas, pápulas costrosas, alopecia, eritema
- La infestación crónica produce la formación de costras amarillas gruesas, hiperpigmentación, liquenificación de la piel y linfadenopatía periférica

BIBLIOTECA DE IMÁGENES SOBRE LA PATOLOGÍA : SARNA SARCÓPTICA (SARNA CANINA)

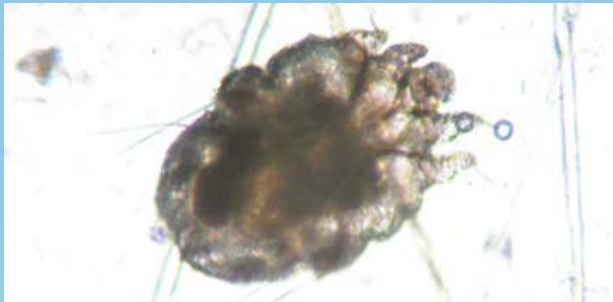

Figura 1. Ácaro *Sarcoptes scabiei* var. *canis* dulto.

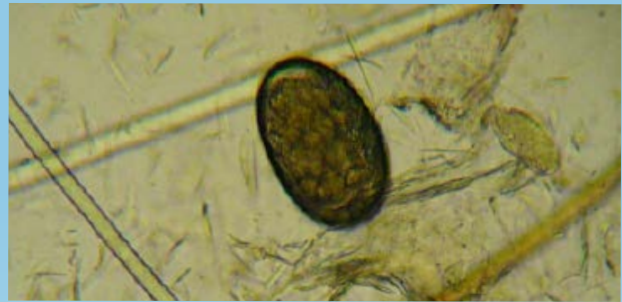

Figura 2. Huevo de *Sarcoptes scabiei* var. *canis*.

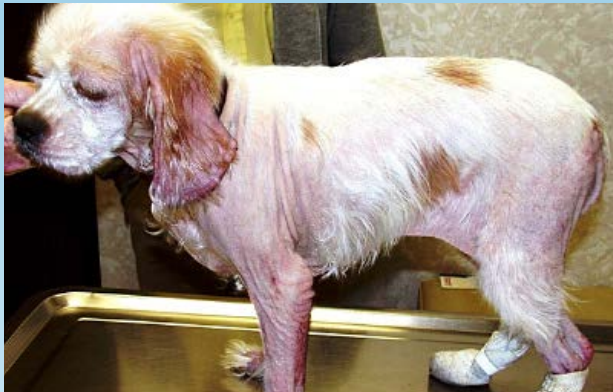

Figura 3. Alopecia avanzada y escoriaciones en un cocker spaniel inglés joven con sarna.

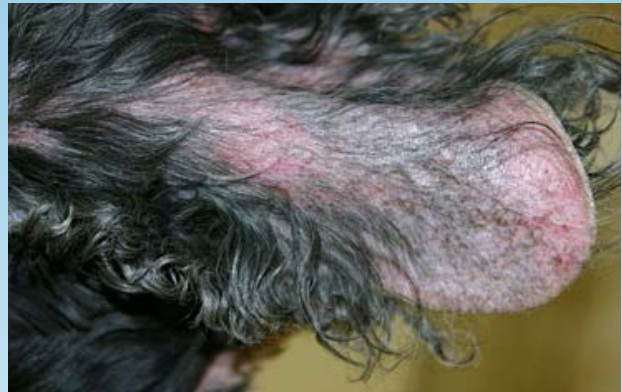

Figura 4. Alopecia y costras en el pabellón auricular de un Cocker Spaniel inglés con sarna.

¿CUÁL OTRA PATOLOGÍA SE PARECE A ÉSTA?

- Dermatitis alérgica (por contacto, dermatitis atópica, reacción adversa cutánea al alimento (RACA))
- Dermatitis por *Malassezia*
- Queilietelosis
- Dermatitis otodéctica
- Dermatitis por *pelodera* (*Rhabditis*) strongyloides, nematodo tópico

¿CÓMO SE DIAGNOSTICA?

- Reflejo otopodal (no específico; positivo en el 50-90% de los casos]
- Raspado cutáneo superficial:
 - varios sitios
 - mayor rendimiento en la piel no escoriada del borde de la oreja, codos, corvejones y en las costras
 - los ácaros, partes de ácaro, huevos o heces tienen valor diagnóstico (positivo en el 20-50% de los casos)
- Diagnosticar mediante tratamiento profiláctico
- Prueba de ELISA para detectar IgE específico para ácaros (esperar para la muestra serológica ya que la seroconversión puede tomar hasta 5 semanas)
- Histopatología (muy pocas veces es concluyente)

VIDEOS DE TÉCNICAS DE DIAGNÓSTICO: ExcelenciaEnDermatologia.com → [Biblioteca Educativa](#) → [Videos](#)

SECCIONES DE TÉCNICAS DE DIAGNÓSTICO: ExcelenciaEnDermatologia.com → [Técnicas de diagnóstico](#)

¿CÓMO SE TRATA?

- Comience el tratamiento no bien se tiene el diagnóstico final o de sospecha
- El tratamiento puede ser tópico o sistémico y debe incluir a todos los perros en contacto con el ácaro (incluso los portadores asintomáticos)

TRATAMIENTO TÓPICO:

- Se puede cortar el pelaje (mediano a largo), quitar las costas y la suciedad limpiando al animal con un shampoo antiseborréico y aplicar un acaricida.
- La cal de azufre es un tratamiento muy efectivo y seguro para utilizar en animales jóvenes; se recomiendan aplicaciones semanales de cal de azufre al 2-4% para 4-6 tratamientos.
- Las aplicaciones de organofosforados también pueden ser efectivas.

TRATAMIENTOS SISTÉMICOS (BASADOS EN LA ADMINISTRACIÓN DE LACTONAS MACROCÍCLICAS):

SELAMECTINA

- Las pipetas de selamectina están aprobadas para el tratamiento de la sarna.
- Los estudios demuestran la efectividad de la droga con la indicación aprobada de 2 dosis en intervalos de 30 días.
- Se observa que solo el 5% de los perros alberga ácaros vivos el día 30, y se tiene una tasa de curación del 100% al día 60.

IMIDACLOPRID/MOXIDECTINA

- Las pipetas de imidacloprid/moxidectina están indicadas para el tratamiento de la sarna en Europa y están disponibles en EE.UU. Los estudios demuestran que la aplicación de 2 dosis en intervalos de 30 días son 100% efectivas luego de 60 días.

IVERMECTINA

- Se puede administrar ivermectina (indicación no autorizada) en dosis de 0,2-0,4 mg/kg vía oral una vez por semana en intervalos de 7 días por 3 tratamientos, o bien 0,2mg/kg por inyección subcutánea cada dos semanas por 2 tratamientos. En este nivel de dosis, la droga está contraindicada para perros con mutación del gen de resistencia a múltiples drogas ABCB1 (antes MDR1). También se pueden producir reacciones idiosincráticas en otras razas.
 - Antes del tratamiento con lactonas macrocíclicas/ivermectinas, los perros deben obtener un resultado negativo en la prueba del gusano del corazón y se les debe analizar por posible neurotoxicidad mediante una dosis de prueba o la determinación del estado del gen ABCB1- delta1 (MDR-1). Nótese que se ha observado toxicidad en perros con función normal del gen ABCB1- delta1, por lo tanto, se recomienda realizar una dosis de prueba comenzando con *0,05 mg/kg por vía oral una vez por día, e incrementar la dosis hasta llegar a la dosis total*, se debe avisar al dueño de la mascota que debe detener la administración de la droga si el animal presenta *midriasis, hipersalivación, depresión, ataxia o cualquier otro efecto secundario*.
 - Para más información: Entre al vínculo electrónico de Washington State University, Facultad de Medicina Veterinaria, Laboratorio de Patologías Clínicas (www.vetmed.wsu.edu/deptsclinpath/index.aspx)
 - NO UTILIZAR SPINOSAD de forma simultánea con una dosis alta o aumento de la frecuencia de la terapia con lactonas macrolíticas/ivermectinas.
- El tratamiento con glucocorticoides durante 5-7 días puede resultar muy beneficioso en perros con prurito muy marcado
 - Las infecciones bacterianas secundarias deben tratarse de la forma adecuada.

COMENTARIOS

- Los ácaros de la sarna pueden vivir en el ambiente hasta por 21 días.
- Se puede recomendar la limpieza y la aplicación de un pesticida ambiental en casos graves o en hogares con muchas mascotas.

- Si se exhiben lesiones en humanos en contacto con animales infectados, éstas pueden continuar durante 7-14 días, pero no se deben desarrollar nuevas lesiones. El desarrollo de lesiones nuevas indica que el tratamiento de los perros es inadecuado, que existe infestación ambiental, o que se está ante la presencia de verdadera sarna humana, la que podría haberse transmitido a los perros. En este caso, los propietarios de la mascota deberían de ser revisados por un dermatólogo humano.
- Los animales carnívoros salvajes, como los zorros y coyotes, son fuentes comunes de infestación.

LECTURA COMPLEMENTARIA

- Miller W, Griffin C, Campbell K. Muller and Kirk's Small Animal Dermatology, ed 7, Philadelphia: Elsevier, 2013, pp 315-319.
- Bordeau P, Armando L, Marchand A: Clinical and epidemiological characteristics of 153 cases of sarcoptic acariosis in dogs. *Vet Dermatol* 15:48, 2004.
- Lower KS, Medleau LM, Hnilica K, et al: Evaluation of an enzyme-linked immunosorbant assay (ELISA) for the serological diagnosis of sarcoptic mange in dogs. *Vet Dermatol* 12:315, 2001.
- Terada Y, Murayama N, Ikemura H, et al: *Sarcoptes scabiei* var. *canis* refractory to ivermectin treatment in two dogs. *Vet Dermatol* 21:608, 2010.
- Bergvall K: Clinical efficacy of milbemycin oxime in the treatment of canine scabies: A study of 56 cases. *Vet Dermatol* 9:231, 1998.
- Fourie LJ, Heine J, Horak IG: The efficacy of an imidacloprid/moxidectin combination against naturally acquired *Sarcoptes scabiei* infestations on dogs. *Aust Vet J* 84:17, 2006.
- Krieger K, Heine J, Dumont P, et al: Efficacy and safety of imidacloprid 10% plus moxidectin 2.5% spot-on in the treatment of sarcoptic mange and otoacariosis in dogs: results of a European field study. *Parasitol Res* 97:S81, 2005.
- Six RH, Clemence RG, Thomas CA, et al: Efficacy and safety of selamectin against *Sarcoptes scabiei* on dogs and *Otodectes cynotis* on dogs and cats presented as veterinary patients. *Vet Parasit* 91:291, 2000.
- Albanese F, Leone F, Ghibaud G: The therapeutic effect of selamectin and ivermectin regimens in canine sarcoptic mange. *Vet Dermatol* 15:34, 2004.

[The Merck Veterinary Manual. Sarcoptic Mange \(Canine Scabies\). Available at: www.merckvetmanual.com/mvm/index.jsp?cfile=htm/bc/72005.htm](http://www.merckvetmanual.com/mvm/index.jsp?cfile=htm/bc/72005.htm). Accessed February 1, 2013.