



PERSPECTIVAS DE LOS CONOCIMIENTOS CLÍNICOS

DERMATOSIS POR HONGOS Y LEVADURAS

DERMATOFITOSIS

Perspectivas de los conocimientos clínicos creado por Jennifer Pendergraft, Doctora en Medicina Veterinaria, Diplomada por el ACVD

CONTENIDO

PANORAMA GENERAL : 12.1

¿CÓMO ES? : 12.2

BIBLIOTECA DE IMÁGENES SOBRE LA PATOLOGÍA : 12.3

¿QUÉ OTRA PATOLOGÍA SE PARECE A ÉSTA? : 12.5

¿CÓMO SE DIAGNOSTICA? : 12.5

¿CÓMO SE TRATA? : 12.7

COMENTARIOS : 12.10

REFERENCIAS : 12.11

PANORAMA GENERAL

- Infección en el pelo, estrato córneo y uñas causada por hongos que consumen proteínas de los géneros *Microsporum* y *Trichophyton*. Los más comunes son el *M. canis*, *M. gypseum*, y *T. mentagrophytes*
- No es frecuente que se presente una forunculosis y la posterior infección dérmica y subcutánea.
- El *M. canis* es la causa más frecuente de la dermatofitosis en el perro y en el gato. Algunos, en especial los gatos, son portadores asintomáticos.
- La dermatofitosis se presenta mediante el contacto con el pelaje infectado o escamas de los animales infectados o portadores, fómites o esporas en suelos o ambientes contaminados. Las esporas infecciosas pueden permanecer viables en el ambiente hasta 18 meses.
- El *M. canis* es un dermatofito zoonótico. Los huéspedes principales son los perros y los gatos. Suele presentarse en ambientes de refugio o en hogares con muchas mascotas.

- El *M. gypseum* es un dermatofito geófilo que habita en el suelo.
- El *T. mentagrophytes* se transmite mediante el contacto con huéspedes de reservorio (en general, roedores) o sus ambientes.
- La incidencia de los dermatofitos parece tener una variabilidad geográfica.
- Los individuos inmunodeprimidos, geriátricos o jóvenes son los que tienen mayor riesgo de infección.
- Es probable que la genética esté involucrada ya que los gatos persas y los Yorkshire Terriers están sobrerrepresentados y algunos individuos de otras razas parecen tener predisposición a infecciones recalcitrantes o repetitivas.
- Es común el crecimiento excesivo simultáneo de las especies de *Staphylococcus*.
- Una zoonosis es posible con las tres especies, pero la más frecuente es con el *M. canis*.

¿CÓMO ES?

- Se pueden presentar de manera focalizada o generalizada y pueden afectar el tronco, las extremidades, la cola o las áreas faciales, incluso los pabellones de las orejas.
- El prurito suele ser leve pero puede no aparecer o ser grave.
- Las lesiones pueden no tener forma de anillo como la clásica “tiña” en humanos.
- La dermatofitosis suele sobrediagnosticarse en los perros y se afirma para estas especies: “Si parece tiña, probablemente es un pioderma por estafilococo”.

LOS SIGNOS CLÍNICOS NO SON ESPECÍFICOS Y, EN GENERAL, COMPRENEN:

- Alopecia
- Pelaje quebradizo
- Escamas con piel seca o grasosa
- Eritema
- Pápulas
- Pústulas
- Costras
- Dermatitis papular (dermatitis miliar)

PRESENTACIONES NO FRECUENTES:

- Acné en el mentón en felinos
- Nódulos
- Trayectos fistulosos
- Onicodistrofia (forma o textura anormal de la uña)
- Paroniquia (inflamación de la piel que rodea la uña)

BIBLIOTECA DE IMÁGENES SOBRE LA PATOLOGÍA : DERMATOFITOSIS



Figura 1. El Medio para Prueba de Dermatofitos (MPD) (derecha) y el agar para esporulación mejorado (izquierda) son inoculados con pelos arrancados y escamas.

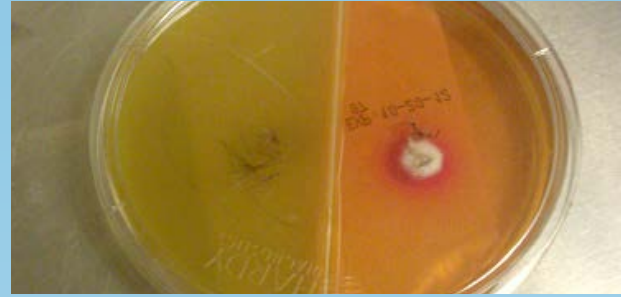

Figura 2. El cultivo positivo muestra cambio de color y colonias buff-colored (teñidas de rojo) en la MPD (derecha) luego de 8 días de incubación. El cambio de color ocurrió dentro de las 24 horas durante el crecimiento de la colonia.

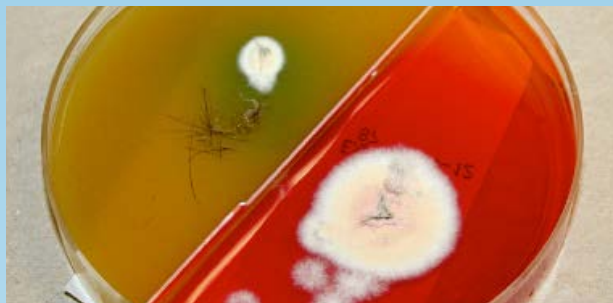


Figura 3. El cultivo positivo muestra cambio de color y colonias buff-colored (teñidas de rojo) en la MPD luego de 14 días de incubación. El cambio de color ocurrió dentro de las 24 horas durante el crecimiento de la colonia.

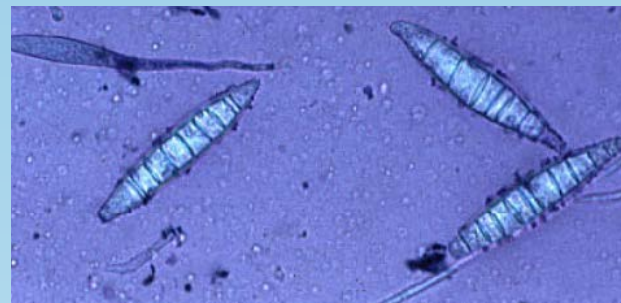

Figura 4. Macroconidia de *M. canis* de un cultivo positivo. Notar que cada espora tiene más de 6 divisiones.

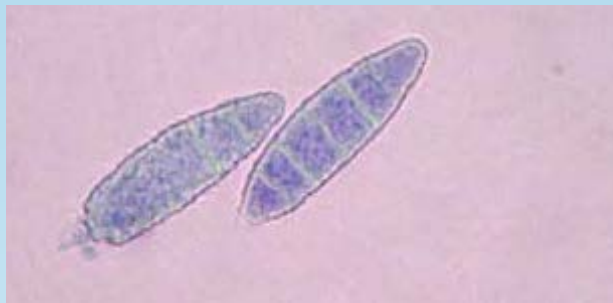

Figura 5. Macroconidia de *M. gypseum* de un cultivo positivo. Notar que cada espora tiene 6 divisiones o menos divisiones.

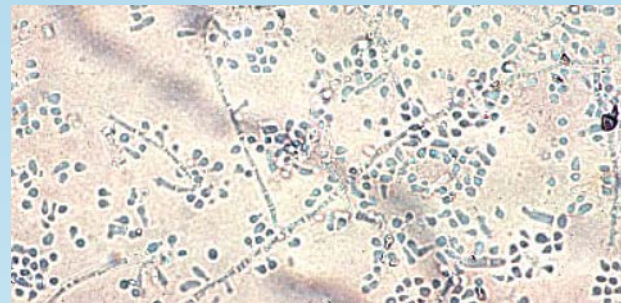


Figura 6. Microconidia de *T. mentagrophytes* de un cultivo positivo.

BIBLIOTECA DE IMÁGENES SOBRE LA PATOLOGÍA : DERMATOFITOSIS

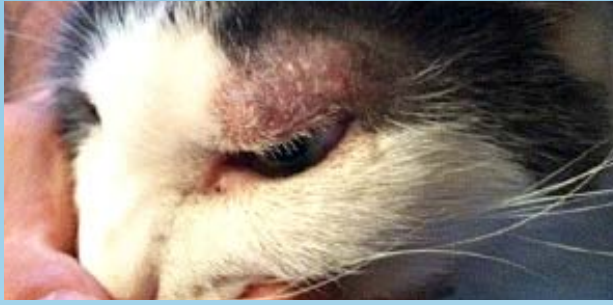

Figura 7. Paciente felino con alopecia multifocal, eritema y escamas debido a una infección por *M. canis*.

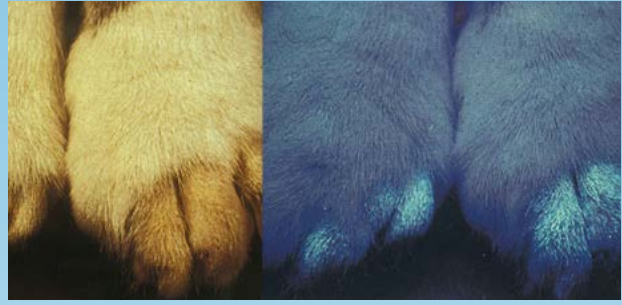

Figura 8. Examen con lámpara de Wood positivo en un paciente felino con alopecia multifocal y escamas debido a *M. canis*. Notar el cambio de color azul/verde relacionado con la base de los pelos.

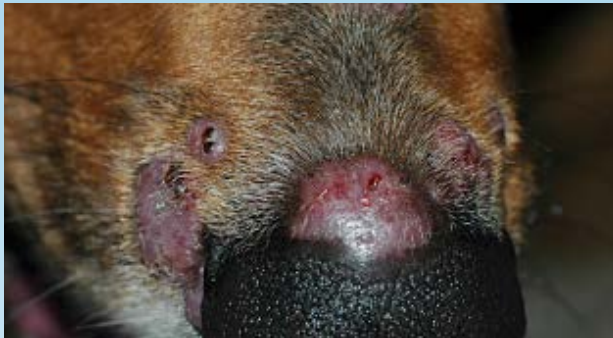

Figura 9. Paciente canino con una lesión de dermatofitosis nodular (“querion”) debido a una infección por *T. mentagrophytes*.

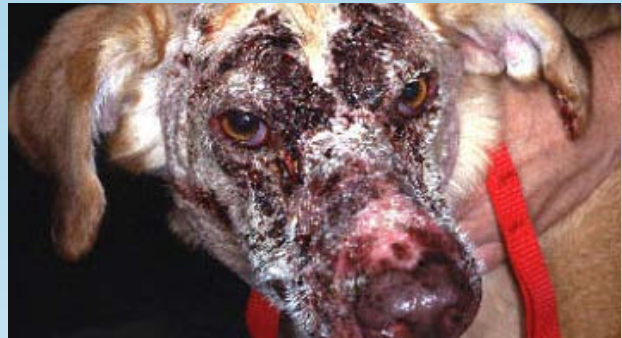

Figura 10. Paciente canino con alopecia, eritema y costras debido a una infección por *T. mentagrophytes* similar al pénfigo foliáceo.

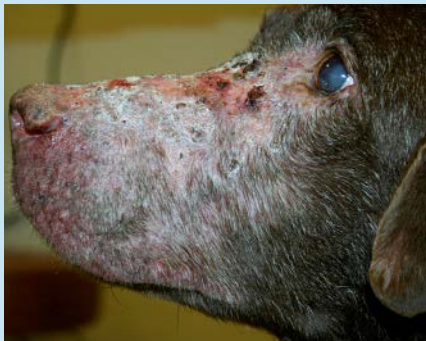

Figura 11. Paciente canino con alopecia, eritema y costras debido a la infección por *T. mentagrophytes*.

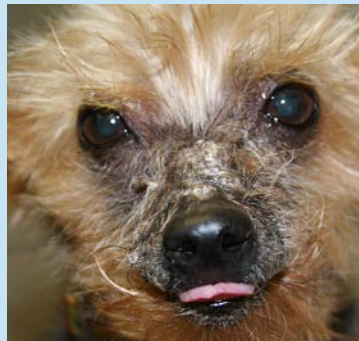

Figura 12. Paciente canino con alopecia, eritema y costras debido a una infección por *T. mentagrophytes*.

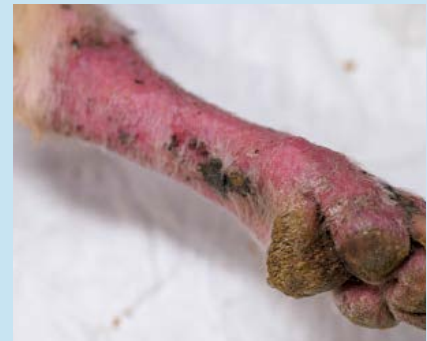

Figura 13. Foto de un paciente canino con una alopecia, eritema y costras en una extremidad debido a una infección por *T. mentagrophytes*

¿QUÉ OTRA PATOLOGÍA SE PARECE A ÉSTA?

LOS DIAGNÓSTICOS DIFERENCIALES MÁS FRECUENTES SON LOS SIGUIENTES:

- Pioderma por estafilococo
- Demodicosis
- Cheyletiellosis
- Sarna sarcóptica (afectación del margen de la oreja y la extremidad distal)
- Síndrome de hipersensibilidad felina (hipersensibilidad a la picadura de pulga, reacción adversa cutánea al alimento y dermatitis atópica).
- Pénfigo foliáceo
- Vasculitis (afectación de las extremidades distales)
- Linfoma cutáneo epiteliotrópico
- Cabe destacar que el pioderma por estafilococo a veces se presenta simultáneamente y resulta en lesiones similares.

LOS DIFERENCIALES EN LAS PRESENTACIONES POCO FRECUENTES SON LAS SIGUIENTES:

NÓDULOS:

- Diferenciales de síndromes infecciosos, neoplásicos, inflamatorios estériles, dermatitis canina acral por lamido, reacción a un cuerpo extraño y reacción a una vacuna o droga.

ONICODISTROFIA:

- Diferenciales de infección bacteriana, onicodistrofia simétrica lupoides, vasculitis y pénfigo foliáceo.

¿CÓMO SE DIAGNOSTICA?

COMENTARIOS GENERALES

- El cultivo fúngico es la técnica de diagnóstico más sensible y específica y se requiere para determinar las especies de dermatofitos involucrados.
- Se recomienda la identificación de la especie para comprender mejor el modo de contagio y poder desarrollar las estrategias para el control.

LÁMPARA DE WOOD

- Esta técnica no es sensible ni específica, ayuda para la identificación del *M. canis* y resulta positiva en aproximadamente el 50% de los casos. Cuando resulta positiva, es útil para seleccionar las áreas para cultivo. Sin embargo, un resultado negativo no descarta una infección por dermatofito.

TÉCNICA:

- Una lámpara de Wood (longitud de onda 340-450 nm) se utiliza para examinar al paciente.
- El paciente es examinado en un ambiente oscuro con la luz alumbrando a pocos centímetros de distancia de la piel.

- El resultado es positivo si el pelo se ve amarillo-verde fosforescente.
- Las evaluaciones de falso positivo son comunes ya que los productos de uso tópico y las escamas también pueden verse fluorescentes.

TRICOGRAMA

- Se arrancan pelos y se examinan con aceite mineral en un objetivo 10X.
- Se puede obtener una mejor visualización mediante el uso de KOH o clorofenol como “agentes para aclarar la queratina” en lugar de aceite mineral.
- La presencia de hifas, conidios o artrosporas es característico de la dermatofitosis.
- Las raíces de pelos infectados pueden estar inflamados o deshilachados con una corteza irregular.
- Esta técnica no identifica las especies de dermatofitos.
- Esta técnica no es tan sensible como el cultivo.

CULTIVO FÚNGICO (MEDIO PARA PRUEBA DE DERMATOFITOS)

TÉCNICA DE TOMA DE MUESTRAS:

- Se aplica alcohol al pelaje y a la piel, previo a la toma de la muestra, para reducir el crecimiento de saprófitos.
- Se arrancan pelos con una pinza de diversos sectores que se encuentran en la periferia de las lesiones activas.
- Los pelos se aplican con cuidado en el medio para prueba de dermatofito, asegurándose de que los bulbos estén en contacto con el medio.
- Los extremos distales de los pelos largos pueden recortarse como ayuda en la aplicación previa, o posterior al arranque del pelo.
- También se toman muestras de escamas y costras con una hoja de bisturí o peine fino para pulgas y se aplican en el medio.
- En casos de una posible onicomycosis, se deben aplicar las muestras de uñas en el medio.

TÉCNICA DE CEPILLO DE DIENTES DE MACKENZIE:

- Esta técnica se utiliza para detectar la condición de portador de un paciente o para evaluar áreas amplias.
- Se utiliza un cepillo de dientes estéril para cepillar al animal para la evaluación, o el cepillado puede estar limitado solo a las áreas afectadas.
- Las cerdas se incorporan al medio o se colocan las escamas/ pelos extraídos en el medio.
- El medio se incuba a temperatura ambiente o en una incubadora (30°C, 30% humedad).
- El medio se evalúa diariamente durante tres semanas en un hospital o en un laboratorio.
- El cambio de color del medio dentro de las 24 horas de crecimiento de la colonia de blanco a crema es indicador de la posible presencia de un dermatofito.
- La macroconidia se produce varios días después del crecimiento de la colonia y se utiliza para identificar las especies de dermatofitos.
- Para analizar la macroconidia, se coloca un fragmento de cinta de acetato limpia sobre la superficie

de la colonia, se aplica tinte oscuro en un portaobjeto, se coloca la cinta sobre la tinte y se examina microscópicamente con un objetivo 10x.

→ Para analizar la presencia de nódulos, se debe realizar un cultivo de tejido fúngico en un laboratorio de diagnóstico, porque los cultivos de pelos arrancados pueden resultar negativos.

CITOLOGÍA

- Se recomienda la citología para los nódulos y trayectos fistulosos ya que pueden observarse artrosporas en un exudado piogranulomatoso.

PCR

- Una prueba de Reacción en Cadena de la Polimerasa (PCR por sus siglas en inglés) para *M. canis* ha sido desarrollada con elevada sensibilidad y especificidad. Aun no se encuentra disponible comercialmente.

HISTOPATOLOGÍA

- La histopatología puede identificar dermatofitos, pero no identifica las especies. Por consiguiente, se recomienda el cultivo fúngico.
- Se pueden usar tintes especiales (PAS, GMS) para mejorar la visualización de las esporas y las hifas.
- Se puede observar una foliculitis y forunculosis con dermatitis piogranulomatosa, pero puede no haber presencia de dermatofitos en secciones examinadas incluso con la ayuda de tintes especiales.
- Los resultados histopatológicos pueden simular pénfigo foliáceo y pénfigo eritematoso, incluso la presencia de acantólisis, en especial con infección de *T. mentagrophytes*.
- Se indica la histopatología en lesiones nodulares. La mayoría de las veces es notoria la inflamación piogranulomatosa pero, como sucede en las presentaciones más comunes, los elementos fúngicos pueden no estar presentes. Se recomienda realizar cultivos tanto bacteriano como fúngico.

VIDEOS DE TÉCNICAS DE DIAGNÓSTICO: ExcelenciaEnDermatologia.com → [Biblioteca Educativa](#) → [Videos](#)

SECCIONES DE TÉCNICAS DE DIAGNÓSTICO: ExcelenciaEnDermatologia.com → [Técnicas de diagnóstico](#)

¿CÓMO SE TRATA?

- El tratamiento implica un enfoque en múltiples elementos: terapia tópica o sistémica, tratamiento del ambiente y en el caso del *M. canis* evaluación de caninos y felinos portadores que se encuentran en la casa.
- Realice otro cultivo para reconfirmar en las semanas 1-3 luego de haber comenzado la terapia y cada 1-3 semanas a partir de entonces. El tratamiento debe continuarse hasta que 2-3 cultivos den negativo.
- La duración del tratamiento es variable y puede durar desde 14 días hasta 6 meses.
- Puede suceder una resolución espontánea dentro de los tres meses.

TERAPIA TÓPICA

- En todos los casos de dermatofitosis se recomienda la terapia antifúngica tópica como ayuda para resolver el problema y para reducir el contagio del entorno.
- El recorte de pelo ayudará a la aplicación de la terapia tópica y a eliminar los tallos de pelos infectados. Sin embargo, el pelo recortado se debe desechar para evitar la contaminación del ambiente.

ENJUAGUES

- Los baños de inmersión con cal de azufre en concentración del 2-4% son una terapia única y efectiva para la dermatofitosis y se aplica una a dos veces por semana.
- Los enjuagues que contengan miconazol 2% o enilcolazol 0,2% son efectivos y son preferibles respecto a los aerosoles y toallas húmedas porque saturan y se distribuyen mejor. Deben realizarse de una a dos veces por semana.

CREMAS, UNGÜENTOS Y LOCIONES

- Estos preparados se utilizan mejor en las lesiones focales y se aplican cada 12-24 horas.
- Los ingredientes activos que tienen son: clotrimazol 1%, miconazol 1-2%, terbinafina 1%, tiabendazol 4%, anfotericina B 3%, eniconazol 0,2% y nistatina.

CHAMPÚS

- La terapia con champú tiene poca actividad residual y es menos efectiva que las otras terapias tópicas.
- Los ingredientes activos fúngicos que tienen son: ketoconazol 1-2% y miconazol 2%. Se recomienda que los preparados contengan clorhexidina.

TERAPIA SISTÉMICA (ORAL)

- Se recomienda el tratamiento sistémico antifúngico en combinación con la terapia tópica para los pacientes que presentan lesiones generalizadas o multifocales, para los que conviven en un hogar con otras mascotas, los pacientes de pelo largo, con nódulos, onicomiosis y lesiones focales que no responden a la terapia tópica.
- La terapia sistemática se selecciona de manera empírica. Los laboratorios no realizan rutinariamente cultivos y pruebas de sensibilidad a dermatofitos, y los puntos de susceptibilidad confiables y reproducibles aún deben establecerse y correlacionarse con la eficacia clínica.
- Estos antifúngicos pueden inducir a una hepatotoxicidad y deben ser evitados o usados con precaución en pacientes con hepatopatías. Se deben evaluar las enzimas hepáticas (ALP, FA1) cada 2-4 semanas.
- Existen muchas interacciones farmacológicas con la clase de azoles y se deben evaluar los medicamentos administrados de manera simultánea.
- Puede presentarse vómitos y diarrea con los antimicrobianos sistémicos mencionados.
- Lufenuron ha sido sugerido como tratamiento para la dermatofitosis pero no demostró ser efectivo en los ensayos de control.

TERAPIA SISTÉMICA (ORAL)

MEDICAMENTO	DOSIS	NOTAS
Ketoconazol	5-10 mg/kg VO cada 24 horas	Dar con alimento; no recomendado para gatos debido a los efectos secundarios y la baja eficacia en comparación con otros azoles.
Itraconazol	5-10 mg/kg VO cada 24 horas o 2 días consecutivos por semana	Dar con alimento; dosis de > 10 mg/kg pueden resultar en vasculitis y úlceras en la piel en perros
Fluconazol	10 mg/kg VO cada 24 horas	
Terbinafina	30 mg/kg VO cada 24 o 2 días consecutivos por semana	
Griseofulvina	Micronizada: 25 mg/kg cada 12 horas	En los gatos puede ocurrir la supresión de la médula ósea; no usar en caso de VIF o VLFel positivos; dar con un alimento de alto contenido graso
	Ultramicronizada: 5-10 mg/kg VO cada 24 horas	

CONTROL AMBIENTAL

- Las esporas del *M. canis* pueden ser viables hasta 18 meses. El control ambiental puede reducir la reinfección del paciente, de los humanos y de los otros animales del hogar.
- La falta de control puede hacer que el tratamiento no funcione u ocurran recaídas.

CONSIDERE LAS SIGUIENTES MEDIDAS

- Los animales que obtuvieron un cultivo positivo deben estar aislados de los animales que obtuvieron un cultivo negativo, preferentemente en un ambiente fácil de limpiar, ordenado y con pocos tapizados.
- Trate las superficies no porosas con cloro de uso doméstico 1:10 o econazol (no disponible en EE.UU.), dos veces por semana.
- Pase la aspiradora en las áreas donde los animales infectados habitan diariamente y limpie los pisos/paredes con telas de microfibra, electrostáticas.
- La tapicería debe ser tratada con Lysol en aerosol.
- Deseche la ropa de cama y alfombras difíciles de desinfectar.
- Limpie los conductos/ventilaciones y reemplace los filtros de horno.
- Importante: la limpieza a vapor sola no es efectiva ya que la temperatura que alcanza no es lo suficientemente elevada para matar las esporas.
- Realizar un cultivo del ambiente (hogar o refugio) puede ser útil para determinar si las medidas de control son efectivas. Se pueden limpiar las superficies con telas electrostáticas o gasa y luego colocar en la superficie del medio de cultivo tres veces para inocular.

→ Para los pacientes con *T. mentagrophytes*, reduzca la exposición a los hábitat de roedores o se recomienda el control de roedores. Si los roedores son mascotas domésticas, deben someterse a un control mediante la técnica del cepillo de dientes de Mackenzie.

CONTROL DEL HOGAR DONDE CONVIVEN MUCHAS MASCOTAS

- Todos los perros y gatos del hogar deben ser evaluados para detectar si son portadores o no (técnica del cepillo de dientes de Mackenzie), en especial cuando se identifica el *M. canis*.
- Los animales que obtuvieron un cultivo positivo deben estar aislados de los que obtuvieron un cultivo negativo. Se debe brindar cuidado y tratamiento primero a los animales no infectados para evitar la propagación.
- Trate a los animales expuestos y con resultado de cultivo positivo con cal de azufre 2-4% o antifúngicos sistémicos hasta obtener dos cultivos negativos.
- Se debe realizar el control ambiental ya mencionado.
- Se puede encontrar más información y recomendaciones sobre refugios o pensiones para gatos en las referencias sugeridas.
- Si hubiera la presencia de *T. mentagrophytes* y los roedores o conejos son mascotas, realice la técnica del cepillo de dientes de Mackenzie para detectar si estas mascotas son portadoras.

PREVENCIÓN DE ZONOSIS E INFECCIONES NOSOCOMIALES

- Indique a los clientes que se laven las manos luego de manipular la mascota.
- Los animales positivos en dermatofitos deben estar aislados de otros pacientes y se deben usar guantes durante la evaluación. Previo a examinar otro paciente, se debe cambiar la bata de laboratorio.
- Desinfecte la sala de evaluación con cloro 1:10 o eniconazol.

COMENTARIOS

- Las causas de fracaso del tratamiento son la duración inadecuada del tratamiento, mal control ambiental y una condición inmunodepresora, como el VIF o VLFel en gatos y el hiperadrenocorticismismo en perros.
- El pronóstico es bueno a excepción de ambientes muy contaminados como pensiones para gatos, refugios y hogares con varios animales infectados. Lea las referencias sugeridas para más consejos sobre cómo lidiar con estas situaciones.
- Indique a los clientes o al personal en contacto con pacientes con resultado positivo que deben consultar a un médico si presentan lesiones en la piel.

REFERENCIAS

- Carlotti DN, Guinot P, Meissonnier, et al. Eradication of feline dermatophytosis in a shelter: a field study. *Vet Dermatol* 2009; 21: 259-266.
- Cerundolo R. Generalized *Microsporum canis* dermatophytosis in six Yorkshire terrier dogs. *Vet Dermatol* 2004; 15: 181-187.
- Cornegliani L, Persico P, Columbo S. Canine nodular dermatophytosis (kerion): 23 cases. *Vet Dermatol* 2009; 20: 185-190.
- Foy DS, Trepanier LA. Antifungal Treatment of Small Animal Veterinary Patients. *Vet Clin North Am Small Anim Pract* 2010; 40: 1171-88.
- Miller, William H., Griffin, Craig E., Campbell, Karen L. Muller & Kirk's Small Animal Dermatology. St. Louis: Elsevier, 2013 243-249.
- Moriello KA. Update on treatment of dermatophytosis: a review of published studies. *Vet Dermatol* 2004; 15: 99-107.
- Moriello KA, DeBoer DJ, Volk LM, et al. Development of an in vitro, isolated, infected spore testing model for disinfectant testing of *Microsporum canis* isolates. *Vet Dermatol* 2004; 15: 175-180.
- Moriello KA, Deboer DJ, et al. Efficacy of pretreatment with lufenuron for prevention of *Microsporum canis* infection in a feline direct topical challenge model. *Vet Dermatol* 2004; 15: 357-62.
- Newbury S, Moriello KA, Kwochka KW, et al. Use of itraconazole and either lime sulfur or Malaseb Concentrate Rinse to treat shelter cats naturally infected with *Microsporum canis*: an open field trial. *Vet Dermatol* 2010; 22: 75-79
- Peters J, Scott DW, Erb HN, et al. Comparative analysis of canine dermatophytosis and superficial pemphigus for the presence of dermatophytes and acantholytic keratinocytes: a histopathological and clinical retrospective study. *Vet Dermatol* 2007; 18: 234-240.