



PERSPECTIVAS DE LOS CONOCIMIENTOS CLÍNICOS

COMPLEJO GRANULOMA EOSINOFÍLICO FELINO

Perspectivas de los conocimientos clínicos creado por Andrew Lowe, DMV, Maestría en ciencias, Diplomado por la ACVD

CONTENIDO

PANORAMA GENERAL : 11.1

¿CÓMO ES? : 11.2

BIBLIOTECA DE IMÁGENES SOBRE LA PATOLOGÍA : 11.3

¿QUÉ OTRA PATOLOGÍA SE PARECE A ÉSTA? : 11.4

¿CÓMO SE DIAGNOSTICA? : 11.4

¿CÓMO SE TRATA? : 11.5

COMENTARIOS : 11.6

LECTURA COMPLEMENTARIA (REFERENCIAS) : 11.6

PANORAMA GENERAL

- El complejo granuloma eosinofílico felino es un término que se le asigna a un grupo de enfermedades inflamatorias de la piel que afecta a gatos y que se manifiesta de tres maneras diferentes: placas eosinofílicas, granulomas eosinofílicos, y úlceras indolentes.
- El término “complejo granuloma eosinofílico” es de uso común, pero no está universalmente aceptado ya que no en todos los tipos del complejo se exhibe una verdadera reacción granulomatosa.
- Las tres manifestaciones del “complejo” han sido comúnmente asociadas a reacciones de hipersensibilidad, a pesar de que existe cierta polémica acerca de si todos los tipos tienen las mismas probabilidades de ser asociados con una etiología de hipersensibilidad. Algunos sugieren que el granuloma eosinofílico, en particular, es más comúnmente de naturaleza idiopática.
- El término “enfermedades eosinofílicas” se ha utilizado en estudios recientes para describir las mismas tres manifestaciones y se demostró que las “enfermedades eosinofílicas” son uno de los cuatro patrones principales de reacción cutánea observado en gatos con dermatitis por hipersensibilidad.

- Las lesiones del complejo granuloma eosinofílico pueden observarse en gatos con hipersensibilidad ambiental, al alimento o a las pulgas, entre otros, y no son específicas al tipo de alergia que el gato padece.

¿CÓMO ES?

- Cada una de las tres manifestaciones tiene un aspecto característico y puede observarse en cualquier raza de gato. La edad de inicio de la enfermedad tiende a reflejar la edad en que comienzan a aparecer las alergias y, por lo tanto, generalmente comienza en gatos jóvenes y de mediana edad.

PLACAS EOSINOFÍLICAS (BIBLIOTECA DE IMÁGENES DE PATOLOGÍAS – FIGURAS 1A Y 1B)

- Placas alopecicas, elevadas, de tonalidad eritematosas a amarillenta que, por lo general, se encuentran en el abdomen ventral.
- Las lesiones pueden aparecer de forma aislada, múltiple o formarse por coalescencia.
- Normalmente las lesiones son muy pruriginosas y, por lo general, liberan un fluido seroso que deja enredado el pelaje que rodea la lesión.

LOS GRANULOMAS EOSINOFÍLICOS SE PRESENTAN DE VARIAS FORMAS (BIBLIOTECA DE IMÁGENES DE PATOLOGÍAS – FIGURAS 3, 4A, 4B Y 5)

- Granuloma lineal: - Una franja de piel eritematosa firme, elevada y lineal que se extiende de forma vertical en la cara caudal del muslo.
- Puede que sea difícil detectar lesiones más leves entre el pelaje sin realizar una palpación, por lo que pueden pasar inadvertidas por el dueño del animal.
- Cavidad oral: - Pápulas y nódulos eritematosos en el paladar o la lengua, generalmente con un centro blanco ulcerado.
- Mentón: - Inflamación difusa del mentón.
- Almohadillas: - Inflamación y posible ulceración y formación de costras en las almohadillas.

ÚLCERAS INDOLENTES LLAMADAS “ÚLCERAS ROEDORAS” (BIBLIOTECA DE IMÁGENES DE PATOLOGÍAS – FIGURAS 6 Y 7).

- Ulceraciones de diversos tamaños, generalmente con una superficie cóncava y bordes levantados.
- La superficie de la úlcera es, por lo general, de tonalidad eritematosa a amarillenta.
- Normalmente se ubica en el cruce mucocutáneo del labio maxilar, al lado de los colmillos.
- Los gatos a veces muestran muy poco malestar relacionado con estas lesiones, que pueden ser detectadas por casualidad durante un examen médico.

BIBLIOTECA DE IMÁGENES SOBRE LA PATOLOGÍA : COMPLEJO GRANULOMA EOSINOFÍLICO

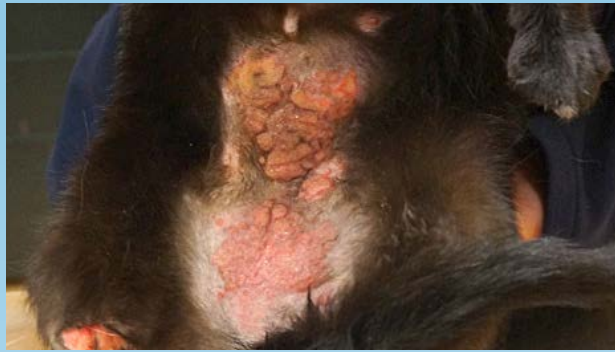

Figura 1a. Placa eosinofílica en el abdomen ventral de un gato.

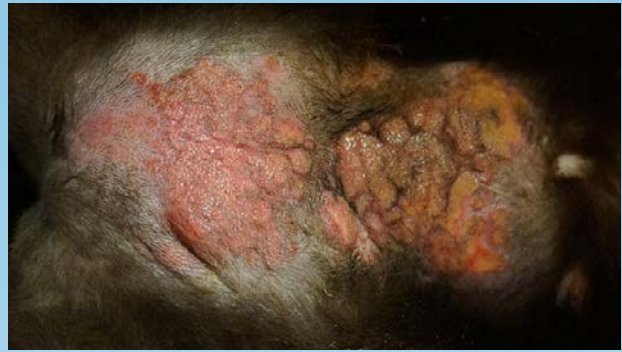

Figura 1b. Primer plano de la placa eosinofílica en la Figura 1a.

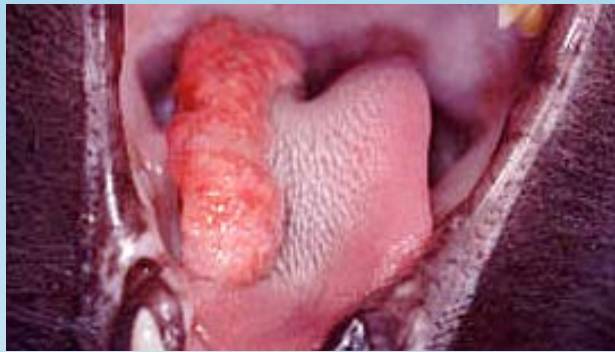

Figura 2. Granuloma eosinofílico en la lengua de un gato.

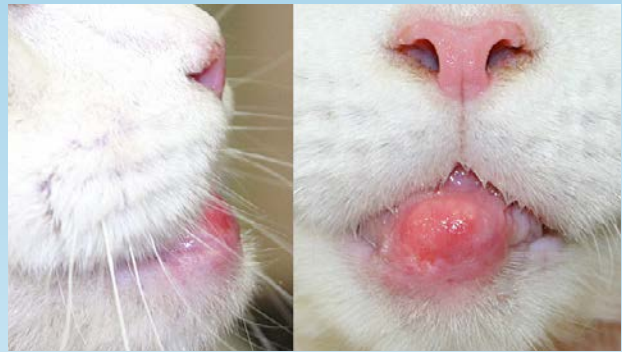

Figura 3. (izquierda) Vista lateral del granuloma eosinofílico en el mentón de un gato; (derecho) Vista frontal del granuloma eosinofílico

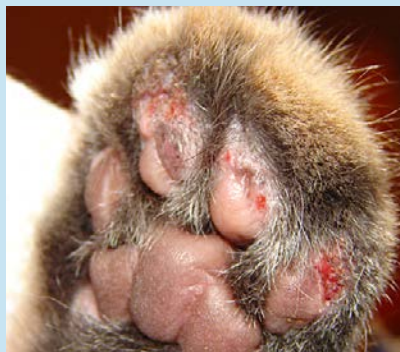

Figura 4. Granulomas eosinofílicos ulcerados en las almohadillas de un gato.

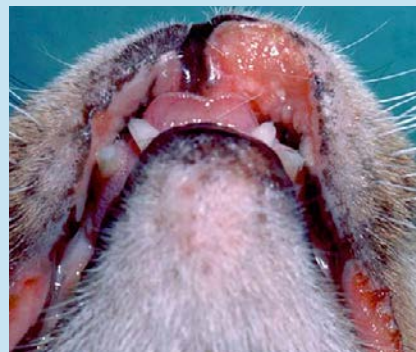


Figura 5. Úlcera indolente en el labio superior de un gato.

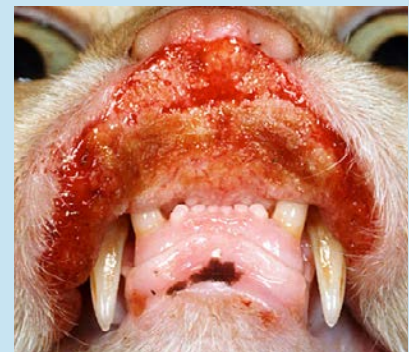

Figura 6. Manifestación grave de una úlcera indolente en un gato.

¿QUÉ otra PATOLOGÍA SE PARECE A ÉSTA?

PLACAS EOSINOFÍLICAS:

- Neoplasia (carcinoma de células escamosas, mastocitoma, linfoma cutáneo)
- Infección bacteriana
- Linfocitosis cutánea
- Dermatitis herpetiforme

GRANULOMA EOSINOFÍLICO:

- Cara caudal del muslo (granuloma lineal): - Existen pocos diagnósticos diferenciales razonables.
- Cavidad oral: - Neoplasia (carcinoma de células escamosas), Granuloma fúngico
- Almohadillas: - Pénfigo foliáceo, Pododermatitis plasmocítica
- Mentón: - Neoplasia, Infección bacteriana, Acné y forunculosis en el mentón

ÚLCERA INDOLENTE:

- Trauma
- Neoplasia (carcinoma de células escamosas, linfoma, mastocitoma)
- Infección bacteriana
- Infección viral (virus de herpes, calicivirus, viruela vacuna)

¿CÓMO SE DIAGNOSTICA?

- Evaluar la presencia de cualquiera de los otros cuatro patrones cutáneos principales de dermatitis hipersensible felina (dermatitis miliar, enfermedades eosinofílicas, prurito en la cabeza y el cuello, alopecia autoinducida). La presencia simultánea de lesiones adicionales compatibles con la dermatitis hipersensible felina aumenta el índice de sospecha de que las lesiones son causadas por la dermatitis eosinofílica.
- Citología superficial para descartar infecciones o documentar infecciones secundarias para su tratamiento.
- Raspado de piel y cepillado de pelaje para detectar la presencia de pulgas u otros parásitos que puedan estar causando hipersensibilidad.
- Biopsia de la piel, si fuera necesario, para confirmar el diagnóstico y descartar otros diagnósticos diferenciales.

VIDEOS DE TÉCNICAS DE DIAGNÓSTICO: [ExcelenciaEnDermatologia.com](https://www.excelenciaen dermatologia.com) → [Biblioteca Educativa](#) → [Videos](#)

SECCIONES DE TÉCNICAS DE DIAGNÓSTICO: [ExcelenciaEnDermatologia.com](https://www.excelenciaen dermatologia.com) → [Técnicas de diagnóstico](#)

¿CÓMO SE TRATA?

- La mejor forma de tratar una reacción alérgica que se manifiesta como una placa eosinofílica o una úlcera indolente es evitando el contacto con el alérgeno que provoca dicha reacción.
- Solo se pueden eliminar algunos alérgenos causantes de la reacción y su identificación requiere de pruebas de exclusión.

PRUEBAS ALIMENTARIAS

- Elija un régimen nuevo o de proteínas hidrolizadas
- Utilice un alimento recetado o alimentos caseros en la dieta
- Alimente al animal con este régimen durante un período de, al menos, 6 a 12 semanas.
- A una respuesta positiva deben seguirle pruebas de estimulación con distintos alimentos para confirmar que el resultado se debió a alergias a los alimentos y para documentar qué comidas se deben evitar en el futuro.
- La falta de respuesta a una o dos pruebas alimentarias debidamente realizadas se puede utilizar para descartar alergias a los alimentos.
- Se debe prestar especial atención a los gatos que experimentan un resultado beneficioso parcial, que puede indicar alergia a los alimentos, entre otras cosas.

PRUEBAS DE PREVENCIÓN DE PARÁSITOS

- El tratamiento preventivo de rutina contra parásitos, efectivo contra pulgas adultas, debe utilizarse para descartar alergia a las pulgas.
- Se puede necesitar tratamiento adicional dependiendo de la carga de pulgas local, o si se descubren otros parásitos en el estudio de diagnóstico inicial.

ANTIBIÓTICOS

- Las lesiones, generalmente, tienen infecciones secundarias y se ha demostrado que la combinación de amoxicilina-clavulanato reduce significativamente las lesiones en gatos con placas eosinofílicas y úlceras indolentes.
- La falta de respuesta, o bien una respuesta incompleta, a las pruebas de exclusión mencionadas anteriormente puede indicar la presencia de un desencadenante ambiental de la alergia o una enfermedad idiopática.
- Los gatos con un desencadenante ambiental pueden requerir terapia multimodal con distintos tipos de tratamiento, como por ejemplo:
 - Glucocorticoides: La prednisolona en dosis de 1-4 mg/kg/día VO es, por lo general, muy efectiva para controlar las lesiones en un primer momento. En aquellos gatos a los que no es posible administrarles medicamentos orales, las inyecciones de acetato de metilprednisolona (Depomedrol) también pueden ser efectivas en dosis de 10-20 mg/gato (-5 mg/kg) IM o SC. Se pueden repetir las inyecciones cada 2 semanas con 2-3 dosis, si es necesario.
 - Inmunoterapia: las pruebas para alergias, ya sean por vía intradérmica o serológica, no son lo suficientemente precisas para utilizarse en un diagnóstico, pero ayudan a identificar y seleccionar los alérgenos que se deben incluir en la inmunoterapia.

- Ciclosporina: efectiva en dosis de 7 mg/kg/día
- Antihistamínicos: cetirizina en dosis de 5 mg/día
- Ácidos grasos: omega 3 (60 mg/kg/día)

COMENTARIOS

- Los casos idiopáticos de granulomas eosinofílicos pueden presentar heredabilidad, lo que indica la presencia de un desencadenante genético en algunos casos.
- Algunos granulomas eosinofílicos que se desarrollan en gatos jóvenes pueden volver espontáneamente.
- Debido a la imprecisión de las pruebas de diagnóstico disponibles en la actualidad para detectar hipersensibilidad ambiental en gatos, es difícil distinguir con seguridad las reacciones idiopáticas de las causadas por hipersensibilidad ambiental. Sin embargo, siempre se debe investigar el alimento, las pulgas y otros posibles desencadenantes de reacciones de hipersensibilidad.
- Algunos gatos no metabolizan correctamente la prednisona, por lo que, en su lugar se debe utilizar prednisolona o metilprednisolona.

LECTURA COMPLEMENTARIA (REFERENCIAS)

- Miller W, et al. Muller and Kirk's Small Animal Dermatology, 7th ed. Miscellaneous Skin Diseases of the Cat. Elsevier, 2013.
- Hobi S, et al. Clinical characteristics and causes of pruritus in cats: a multicenter study of feline hypersensitivity-associated dermatoses. *Vet Derm.* 22 (2011): 406-413.
- Bloom PB. Canine and feline eosinophilic skin diseases. *Vet Clin North Am Small Anim Pract.* 36 (2006): 141-160.
- Wildermuth BE, et al. Response of feline eosinophilic plaques and lip ulcers to amoxicillin trihydrate-clavulanate potassium therapy: a randomized, double-blind placebo-controlled prospective study. *Vet Derm.* 21 (2006): 150-156.