



## PERSPECTIVAS DE LOS CONOCIMIENTOS CLÍNICOS

# OTITIS EXTERNA

*Perspectivas de los conocimientos clínicos creado por Christina Restrepo, Doctora en Medicina Veterinaria, Diplomada por el ACVD*

### CONTENIDO

**PANORAMA GENERAL : 19.1**

**¿CÓMO ES? : 19.2**

**¿CUÁL OTRA PATOLOGÍA SE PARECE A ÉSTA? : 19.2**

**BIBLIOTECA DE IMÁGENES SOBRE LA PATOLOGÍA : 19.3**

**¿CÓMO SE DIAGNOSTICA? : 19.3**

**¿CÓMO SE TRATA? : 19.5**

**COMENTARIOS : 19.5**

**REFERENCIAS : 19.7**

### PANORAMA GENERAL

- La otitis externa es la inflamación del epitelio que rodea el conducto auditivo externo.
- No implica necesariamente el diagnóstico de un problema en particular, sino que se trata generalmente de una presentación de signos clínicos con causas multifactoriales
- Recientemente, la otitis externa fue nombrada la causa número uno de consultas al veterinario (encuesta seguro veterinario para mascotas, VPI 2012)

### **LAS CAUSAS DE LA OTITIS EXTERNA SE HAN CLASIFICADO EN CAUSAS (PRIMARIAS Y SECUNDARIAS) Y EN FACTORES (PREDISPONENTE Y PERPETUANTE).**

- Son las enfermedades o los agentes que inducen la otitis.

### CAUSAS PRIMARIAS

- originan la enfermedad en un oído normal. Por lo general, una vez que una causa primaria altera el entorno auditivo, se desarrollan las infecciones secundarias.
- Ejemplos: alergia, cuerpos extraños, parásitos, enfermedad endocrina, enfermedad inmunomediada, problemas de epitelización, entre otros

### CAUSAS SECUNDARIAS

- provocan la enfermedad en un oído anormal.
- Ejemplos: bacteria, levaduras, hongos, reacción al medicamento, trauma físico (por ej. hisopos)

### FACTORES

- son los elementos de la enfermedad o de la mascota que contribuyen o promueven la otitis externa, generalmente, alterando la estructura, función o fisiología del conducto auditivo. Los factores se clasifican en:

#### FACTORES PREDISPONENTES

- están presentes antes de desarrollarse la enfermedad del oído y aumentan el riesgo de contraer otitis externa.
- Ejemplos: conformación (canales estenóticos, orejas péndulas), exceso de humedad, enfermedad auditiva obstructiva, otitis media primaria, entre otros.

#### FACTORES PERPETUANTES

- se producen como resultado de la inflamación ótica y puede impedir la resolución de la otitis externa cuando los tratamientos están dirigidos solamente a las causas primarias y secundarias.
- Ejemplos: edema del conducto auditivo, cambios proliferativos o migración alterada, ruptura del tímpano, entre otros.
- Por lo general, todas las categorías están presentes en las diferentes etapas de la enfermedad, sin embargo, se debe identificar y abordar cada categoría por separado.
- De esta manera se puede ofrecer un diagnóstico más preciso, formular un plan terapéutico específico y seguro, y asegurar el mejor resultado posible del tratamiento.

---

## ¿CÓMO ES?

- Prurito [por ej., el animal sacude la cabeza y se rasca la oreja] y mal olor = signos clínicos más claros
- También es común experimentar enrojecimiento del oído, secreción y dolor

---

## ¿CUÁL OTRA PATOLOGÍA SE PARECE A ÉSTA?

- La otitis externa debe ser un diagnóstico diferencial cuando existe algún signo clínico relacionado con:
  - Oídos (por ej., oído externo afectado, hematoma auricular, piel afectada en el borde caudal del pabellón auricular y alrededor del conducto vertical)

## BIBLIOTECA DE IMÁGENES SOBRE LA PATOLOGÍA : OTITIS EXTERNA

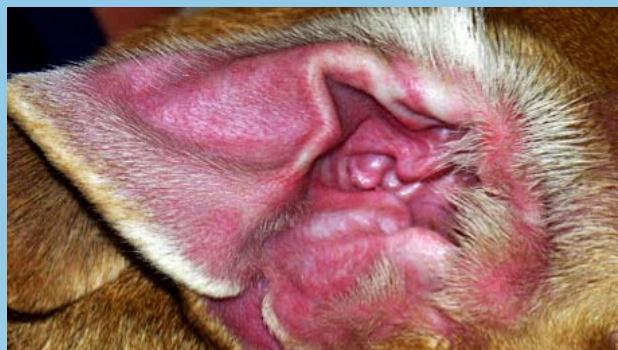


Figura 1. Otitis externa alérgica: eritema marcado de la cara cóncava del pabellón auricular en un perro con Reacciones Adversas Cutáneas a los Alimentos ( por sus siglas en inglés: CARF)

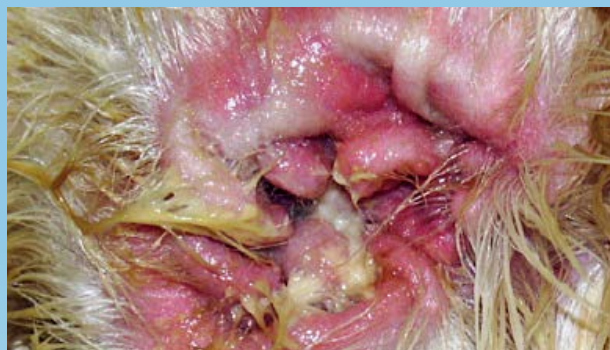

Figura 2a. Otitis externa purulenta en un perro con dermatitis atópica

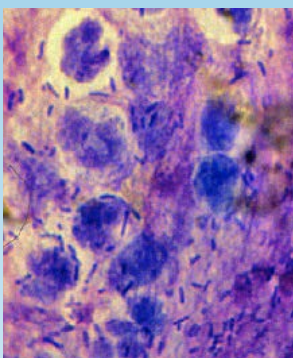


Figura 2b. Citología del oído en (2a): neutrófilos degenerados, flujos nucleares, cocos, bacilos y bacterias intracelulares

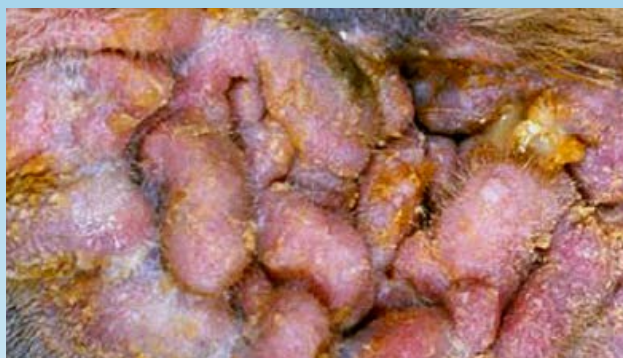

Figura 3a. Cambios patológicos crónicos proliferativos del conducto auditivo y cara cóncava del pabellón auricular de un perro.

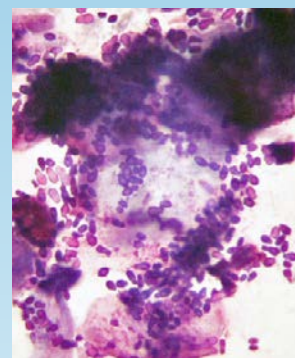


Figura 3b. Citología que muestra una infección por levaduras marcada en el oído (3a).

- Cabeza (por ej., dolor al comer, retraimiento, dermatitis piotraumática en la parte lateral de la cara)
- Sistema neurológico (por ej., inclinación de la cabeza, alteraciones del nervio facial, o síndrome de Horner)

### ¿CÓMO SE DIAGNOSTICA?

- Historial (ótico, dermatológico)
- Examen físico (ótico, dermatológico)
- Pruebas complementarias

## HISTORIAL ÓTICO

- Enfermedad unilateral o bilateral, edad de inicio, prurito, estacionalidad, inflamación vs. infección, respuesta al tratamiento

## HISTORIAL DERMATOLÓGICO

- Enfermedad cutánea concurrente, edad de inicio, prurito, estacionalidad, antecedentes familiares, respuesta al tratamiento

## EXAMEN ÓTICO

### MACROSCÓPICO

- Unilateral o bilateral, primario o secundario, agudo vs. crónico, características de la secreción

### MICROSCÓPICO / CITOLOGÍA

- La evaluación del exudado o cerumen que se obtuvo del conducto auditivo horizontal es fundamental y puede brindar información inmediata acerca del diagnóstico

### MICROSCÓPICO / TÉCNICA DE DIAGNÓSTICO CITOLÓGICO

- Se coloca el exudado que se obtuvo con el hisopo en una placa de vidrio y se lo tiñe (no es necesaria la fijación por calor) con una tinción rápida en 3 pasos o una tinción de Wright modificada, y se examina microscópicamente.
- Primero se deben examinar las muestras con una lente de baja potencia y luego con una de alta potencia (utilizando aceite de inmersión) para observar la cantidad y la morfología de las bacterias, hongos y Globulos Blancos; indicios de fagocitosis de los microorganismos; hifa fúngica; y células acantolíticas o neoplásicas.
- Además de la citología por tinción, se debe examinar el exudado ótico para detectar huevos, larvas, o adultos de *Otodectes cynotis* (ácaro del oído) y otros ectoparásitos. La muestra se consigue combinando cerumen y exudado ótico con una pequeña cantidad de aceite mineral en un portaobjeto. Se debe utilizar un cubre objeto, y se debe examinar la muestra con un microscopio de baja potencia. Muy rara vez, la otitis externa ceruminosa refractaria puede estar relacionada con la proliferación localizada de *Demodex sp.* en los conductos auditivos externos de perros y gatos, y puede que sea la única área afectada del cuerpo.

### OTOSCÓPICO

- es decir, cambios en el diámetro del conducto auditivo, cambios patológicos en el epitelio, cantidad y tipo de exudado, parásitos, cuerpos extraños, neoplasmas, y cambios en la membrana timpánica

## EXAMEN DERMATOLÓGICO

- Las lesiones cutáneas concurrentes y los antecedentes de otras enfermedades de la piel a veces contribuyen a establecer el diagnóstico principal adecuado de otitis externa. En un estudio, las lesiones cutáneas concurrentes estuvieron presentes en el 76% de los animales con otitis externa crónica.

## PRUEBAS COMPLEMENTARIAS:

### SUSCEPTIBILIDAD Y CULTIVOS

- Se recomiendan estas pruebas en casos de otitis media o cuando se indica terapia sistémica para la otitis externa grave (por ej., la citología revela una gran cantidad de bacilos, o la terapia empírica no es efectiva).

- Se debe utilizar un isopo (*Culturette*) esterilizado para tomar las muestras del conducto auditivo horizontal (la zona donde se origina la mayoría de las infecciones) o del oído medio en casos de ruptura timpánica y/o otitis media.

#### HISTOPATOLOGÍA

- Los cambios histopatológicos asociados con la otitis externa crónica generalmente no son específicos. Las biopsias de otitis externa crónica, obstructiva y unilateral pueden revelar si hay cambios neoplásicos. Caso contrario, generalmente no se recomienda practicar una biopsia para obtener resultados histopatológicos del conducto auditivo. Sin embargo, una biopsia de las lesiones del pabellón de la oreja puede resultar útil para diagnosticar enfermedades inmunomediadas y/o vasculitis.

#### IMAGENOLOGÍA

- El diagnóstico por imágenes (Tomografía computada o resonancia magnética) se debe realizar para casos de otitis crónica grave, cuando los tejidos proliferativos impiden la correcta visualización de la membrana timpánica, cuando se sospecha de otitis media y cuando existen signos neurológicos que acompañan la otitis externa.

---

## ¿CÓMO SE TRATA?

- El tratamiento de la otitis externa depende de la identificación y del control, en la medida de lo posible, de todas las causas y los factores que participan de la enfermedad.
- Es fundamental instruir al cliente para lograr un cumplimiento satisfactorio.
- Los exámenes otoscópicos y las evaluaciones citológicas de seguimiento son importantes para lograr buenos resultados.
- Las principales categorías de tratamiento para la otitis externa se enumeran en la Tabla 1.

---

## COMENTARIOS

- El mejor método de tratamiento es desarrollar un plan que tenga en cuenta cada una de las causas o factores, y cómo se dará seguimiento a la respuesta del tratamiento.
- La limpieza del oído es un componente fundamental para el control efectivo de la otitis externa.
- Es fundamental instruir al cliente sobre la importancia de cumplir con los requerimientos y contar con un estudio de diagnóstico para los casos recurrentes que no responden al tratamiento.
- Los planes de tratamiento deben ser viables para el dueño del animal para garantizar el cumplimiento del mismo y lograr resultados satisfactorios.
- Los casos no resueltos pueden hacer que el dueño del animal pierda confianza en las capacidades de su veterinario.
- Se recomienda la derivación oportuna a un dermatólogo local en aquellos casos recurrentes o que muestren resistencia al tratamiento.

**TABLA 1. PRINCIPALES CATEGORÍAS DE TRATAMIENTO PARA LA OTITIS EXTERNA**  
(Ver referencia Muller y Kirk)

TIPO DE TRATAMIENTO	VÍA DE ADMINISTRACIÓN	INDICACIÓN
Analgésicos/anestésicos	Tópica	<ul style="list-style-type: none"> <li>Examen de oído o algún procedimiento de limpieza</li> </ul>
	Sistémica	<ul style="list-style-type: none"> <li>Otitis externa/ media crónica proliferativa</li> <li>Según se necesite para el examen</li> <li>Limpieza profunda del oído</li> <li>Terapia intralesional</li> </ul>
Antibióticos	Tópica	<ul style="list-style-type: none"> <li>Infección bacteriana del conducto auditivo</li> </ul>
	Sistémica	<ul style="list-style-type: none"> <li>Otitis media bacteriana, cambios proliferativos sobre el 50% del lumen,</li> <li>Reaccionar de acuerdo a la respuesta de la terapia tópica</li> </ul>
Antifúngicos	Tópica	<ul style="list-style-type: none"> <li>Proliferación excesiva de levaduras</li> </ul>
	Sistémica	<ul style="list-style-type: none"> <li>Otitis media con levaduras en el oído medio</li> </ul>
Agentes antisépticos/ de secado	Tópica	<ul style="list-style-type: none"> <li>Durante o después de la limpieza,</li> <li>Infecciones bacterianas resistentes,</li> <li>Control de proliferación microbiana</li> </ul>
Cerumenolíticos	Tópica	<ul style="list-style-type: none"> <li>Exudado ceruminoso, de aspecto grasoso y ceroso en el conducto auditivo</li> </ul>
Limpiadores	Tópica	<ul style="list-style-type: none"> <li>Control de oídos sucios y cerosos, olor y proliferación microbiana.</li> </ul>
Glucocorticoides	Tópica	<ul style="list-style-type: none"> <li>Alergia no controlada con la solo limpieza del oído,</li> <li>Otitis externa,</li> <li>Eritema/prurito del pabellón auricular,</li> <li>Cambios proliferativos</li> </ul>
	Sistémica	<ul style="list-style-type: none"> <li>Cambios proliferativos</li> </ul>
Parasiticidas	Tópica	<ul style="list-style-type: none"> <li><i>Otodectes</i> en cachorros y gatitos</li> </ul>
	Sistémica	<ul style="list-style-type: none"> <li><i>Otodectes</i> en animales adultos</li> </ul>

- Cuando se exhiben cambios proliferativos graves y calcificación en el cartílago auricular, y cuando se diagnostica neoplasia, puede resultar apropiado recomendarle al dueño del animal una serie de procedimientos quirúrgicos.

---

## REFERENCIAS

---

- Miller W, Griffin C, Campbell K. Muller and Kirk's Small Animal Dermatology, ed 7, Philadelphia: Elsevier, 2013, pp 741-767.

The Merck Veterinary Manual. Otitis Externa. Available at: <http://www.merckvetmanual.com/mvm/index.jsp?cfile=htm/bc/30900.htm&word=otitis%2cexterna>. Accessed February 1, 2013.

- Griffin C: Applied dermatology: otitis: anatomy every practitioner should know. *Compend Contin Educ Vet* 31(11):504-512, 2009.
- Tater KC, Scott DW, Miller WH, Jr, et al: The cytology of the external ear canal in the normal dog and cat. *J Vet Med* 50:370-374, 2003.
- Griffin CE: Otitis techniques to improve practice. *Clin Tech Small Anim Pract* 21(3):96-105, 2006.
- Morris DO: Medical therapy of otitis externa and otitis media. *Vet Clin North Am Small Anim Pract* 34(2):541-555,vii-viii, 2004.
- Nuttall T, Carr MN: Topical and systemic antimicrobial therapy for ear infections. In Affolter VK, Hill PB, editors: *Advances in Veterinary Dermatology*, Ames, 2010, Wiley-Blackwell, pp 402-407.